КЛИНИЧЕСКАЯ и ЭКСПЕРИМЕНТАЛЬНАЯ МОРФОЛОГИЯ

НАУЧНО-ПРАКТИЧЕСКИЙ РЕЦЕНЗИРУЕМЫЙ ЖУРНАЛ
НАУЧНО-ИССЛЕДОВАТЕЛЬСКОГО ИНСТИТУТА МОРФОЛОГИИ ЧЕЛОВЕКА РАМН

ISSN 2226-5988

№ 1 (5) / 2013

«Клиническая и экспериментальная морфология»
НАУЧНО-ПРАКТИЧЕСКИЙ РЕЦЕНЗИРУЕМЫЙ ЖУРНАЛ

Учредитель

ФГБУ «Научно-исследовательский институт морфологии человека» РАМН

117418, Москва, ул. Цюрупы, д. 3

Адрес редакции

117418, Москва, ул. Цюрупы, д. 3

Телефоны редакции:

+7 (499) 120-80-65

+7 (499) 129-51-33

e-mail: morfolhum@mail.ru

Издается с 2012 года

Тираж 500 экземпляров

Подписной индекс в каталоге Агентства «Роспечать» – 70045 (на полугодие)

Перепечатка и любое воспроизведение материалов и иллюстраций в печатном или электронном виде из журнала «Клиническая и экспериментальная морфология» допускаются только с письменного разрешения издателя

Свидетельство о регистрации средства массовой информации
ПИ № ФСС77-47183
от 2 ноября 2011 г.

© ФГБУ «Научно-исследовательский институт морфологии человека» РАМН

Главный редактор
член-корреспондент РАМН, профессор **Л.В. Кактурский**

Заместители главного редактора
профессор О.В. Зайратьянц
профессор О.В. Макарова

Ответственные секретари
д.б.н., профессор М.Н. Болтовская
к.м.н. М.В. Мнихович

Редакционная коллегия

Член-корр. РАМН *Н.М. Аничков*
Член-корр. РАМН *В.В. Банин*
Профессор *М.Н. Болтовская*
Д.б.н. *Г.Б. Большакова*
Д.м.н. *С.В. Буравков*
Акад. РАМН *Ю.И. Денисов-Никольский*
Д.б.н. *А.М. Ковригина*
Д.б.н. *М.В. Кондашевская*
Профессор *И.А. Казанцева*
Профессор *И.И. Марков*
Профессор *А.П. Милованов*
Д.м.н. *Л.П. Михайлова*
К.м.н. *В.А. Мхитаров*
Профессор *Н.П. Омельяненко*
Профессор *Ю.Г. Пархоменко*
Профессор *С.В. Савельев*
Академик РАМН *М.Р. Сапин*
Академик РАМН *Ю.Н. Соловьев*
Профессор *А.Б. Шехтер*
Профессор *А.Л. Черняев*
Профессор *В.В. Яглов*
Д.м.н. *Н.В. Яглова*

Редакционный совет

Н. Булаева (Хьюстон, США)
И.Н. Волощук (Москва)
Ю.И. Гуминский (Винница, Украина)
А.Е. Доросевич (Смоленск)
Л.М. Ерофеева (Москва)
В.В. Климачев (Барнаул)
А.В. Кононов (Омск)
М. Кочуков (Хьюстон, США)
А.Э. Мационис (Ростов-на-Дону)
О.Д. Мишнев (Москва)
Л.М. Михалева (Москва)
Л.М. Непомнящих (Новосибирск)
Е.В. Новичков (Киров)
В.В. Новочадов (Волгоград)
А.Н. Романюк (Сумы, Украина)
М.Г. Рыбакова (Санкт-Петербург)
И.В. Твердохлеб (Днепропетровск, Украина)
В.А. Туманский (Запорожье, Украина)
М.Г. Узбеков (Москва)
Ю.И. Ухов (Рязань)
Л.В. Фомина (Винница, Украина)
Н.М. Хмельницкая (Санкт-Петербург)
В.П. Черников (Москва)
В.Ф. Чехун (Киев, Украина)
И. Шварц (Тель-Авив, Израиль)
А.Н. Яцковский (Москва)

СОДЕРЖАНИЕ

№ 1(5)/2013

ПЕРЕДОВЫЕ СТАТЬИ, ЛЕКЦИИ
EDITORIALS, LECTURES

А.Л. Черняев, М.В. Самсонова
Хроническая обструктивная болезнь легких: морфологические варианты — 4 — *A.L. Chernyaev, M.V. Samsonova* Morphological types of chronic obstructive pulmonary disease

КЛИНИЧЕСКАЯ МОРФОЛОГИЯ
CLINICAL MORPHOLOGY

К.А. Луста, Н.Ф. Муратов, А.Н. Орехов
Иммуногистохимическое исследование функциональной активности гетерогенной макрофагальной системы при развитии атеросклероза аорты у человека — 9 — *K.A. Lusta, N.F. Muratov, A.N. Orekhov* Immunohistochemical study of the functional activity of heterogeneous macrophage system in human aorta in the course of atherogenesis

Д.Л. Ротин, О.В. Паклина, Г.Л. Кобяков
Морфологическая и иммуногистохимическая характеристика метастазов рака легкого в головной мозг.
Оригинальное исследование: 126 наблюдений — 15 — *D.L. Rotin, O.V. Paklina , G.L. Kobyakov* Morphologic and immunohistochemical characteristics of lung cancer metastasis to the brain. Original study of 126 cases

Е.В. Солейко
Хроническая постинфарктная аневризма сердца: клинико-морфологические параллели осложненного течения — 22 — *E.V. Soleyeko* Chronic post-infarction cardiac aneurysm: clinical and morphological identification of complicated disease

Л.А. Шестакова, И.В. Кан, П.А. Самотесов, А.А. Левенец, Е.Л. Жуков, А.Н. Русских, А.Д. Шабоха, П.Г. Шнякин, А.А. Залевский, Ю.А. Шеховцова
Особенности гистоархитектоники стенки сонных артерий у лиц с разной формой шеи — 25 — *L.A.Shestakova, I.V. Kan, P.A. Samotesov, A.A. Levenets, E.L. Zhukov, A.N. Russkikh, A.D. Shabokha, P.G. Shnyakin, A.A. Zalewsky, Yu.A. Shekhovtsova* Features of architecture of the carotid arterial walls in subjects with different neck shapes

О.С. Годовалова, С.В. Савельев
Нейрональная миграция под бороздами и извилинами неокортекса в фетальном периоде онтогенеза человека — 30 — *O.S. Godovalova, S.V. Saveliev* Neuronal migration under sulci and gyri of the neocortex in the human fetuses

К.С. Войтковская, М.В. Самсонова, А.Л. Черняев, Н.А. Карчевская
Лангерганскоклеточный гистиоцитоз легких: клиническое наблюдение мужчины 32 лет — 34 — *K.S. Voytkovskaya, M.V. Samsonova, A.L. Chernyayev, N.A. Karchevskaya* Pulmonary langerhans cell histiocytosis: a case report of 32-year-old male

ЭКСПЕРИМЕНТАЛЬНАЯ МОРФОЛОГИЯ
EXPERIMENTAL MORPHOLOGY

М.В. Кондашевская, М.Е. Диатроптов, М.А. Диатроптова, К.А. Никольская, В.В. Серкова
Морфофункциональная характеристика тимуса и селезенки при пищевой депривации и информационной нагрузке у мышей линии BALB/c — 39 — *M.V. Kondashevskaya, M.E. Diatroptov, M.A. Diatroptova, K.A. Nikolskaya, V.V. Serkova* Morphofunctional characteristics of thymus and spleen during food deprivation and information overload in male BALB/c mice

Т.Б. Бухарова, А.В. Волков, А.С. Воронин, К.А. Филимонов, С.С. Чаплыгин, М.Ю. Мурушиди, А.К. Назарян, А.Ю. Задорина, М.С. Рубинская, А.Ю. Розенбаум, Ю.В. Пономарева, Е.С. Фатенкова, Д.В. Гольдштейн
Разработка тканеинженерной конструкции на основе мультипотентных стромальных клеток жировой ткани человека, трансфицированных геном костного морфогенетического белка BMP-2 — 45

T.B. Bukharova, A.V. Volkov, A.S. Voronin, K.A. Filimonov, S.S. Chaplygin, M.Yu. Murushidi, A.K. Nazaryan, A.Yu. Zadorina, M.S. Rubinskaya, A.Yu. Rozenbaum, Yu.V. Ponomareva, E.S. Fatenkova, D.V. Goldshtein
Development of tissue engineering construction based on multipotent stromal cells of human adipose tissue transfected with the gene of bone morphogenic protein BMP-2

О.Я. Жураковская
Возрастные особенности морфологии срединного возвышения нейрогипофиза при экспериментальном сахарном диабете — 52

O.Ya. Zhurakovskaya
Age-related morphological characteristics of median eminence of neurohypophysis in experimental diabetes mellitus

МЕТОДИКИ
METHODS

А.Н. Русских, А.Д. Шабоха, П.А. Самотесов, Н.С. Горбунов, И.Н. Большаков, А.А. Залевский, Ю.А. Шеховцова, И.В. Кан, П.Г. Шнякин, А.Ф. Макаров
Способ изготовления муляжей вен прямой кишки человека при помощи пластмассы холодной полимеризации — 56

A.N. Russkikh, A.D. Shabokha, P.A. Samotesov, N.S. Gorbunov, I.N. Bolshakov, A.A. Zalewsky, Yu.A. Shekhovtsova, I.V. Kan, P.G. Shnyakin, A.F. Makarov
Casting of human rectum veins with cold-curing plastic

ОБЗОРЫ ЛИТЕРАТУРЫ
REVIEWS

И.С. Цветков, О.В. Макарова, В.А. Мхитаров
Экспериментальные модели хронического простатита — 60

I.S. Tsvetkov, O.V. Makarova, V.A. Mkhitarov
Experimental models of chronic prostatitis

ВОПРОСЫ ПРЕПОДАВАНИЯ
PROBLEMS OF TEACHING

В.В. Яглов, Н.В. Яглова
Индивидуальное развивающее обучение – методология качественной подготовки специалистов в медицинских высших учебных заведениях (на примере изучения морфологических дисциплин) — 66

ЮБИЛЕИ
ANNIVERSARY

Члену-корреспонденту РАМН, профессору Л.В. Кактурскому 70 лет — 73

© Черняев А.Л., Самсонова М.В., 2013

УДК 616.24-006.6-036.22:613.84-616-084

ХРОНИЧЕСКАЯ ОБСТРУКТИВНАЯ БОЛЕЗНЬ ЛЕГКИХ: МОРФОЛОГИЧЕСКИЕ ВАРИАНТЫ

А.Л. Черняев[1,2], М.В.Самсонова[1]

[1] ФГБУ «НИИ пульмонологии» ФМБА России, Москва
[2] ФГБУ «НИИ морфологии человека» РАМН, Москва

В статье рассмотрена патологическая анатомия хронической обструктивной болезни легких. С точки зрения гистологических изменений выделены следующие типы ХОБЛ:
1) обструкция, связанная с патологией хрящевых бронхов в сочетании с поражением бронхиол и легочной ткани, приводящих к обструктивной эмфиземе легких (бронхоинтерстициальный тип ХОБЛ);
2) превалирование эмфиземы над изменениями в бронхиальном дереве с развитием обструкции вследствие коллапса бронхиол (эмфизематозный тип ХОБЛ);
3) преобладание хронического и/или облитерирующего бронхиолита с обструктивной эмфиземой без выраженного фиброза интерстиция (истинно обструктивный тип ХОБЛ).

Ключевые слова: ХОБЛ, патологическая анатомия

Большое число исследований И.К. Есиповой и ее учеников посвящено пониманию вопросов хронического воспаления в легких и впервые поставленной ею проблеме – гемодинамической перестройке кровеносных сосудов легких вследствие воспаления [2].

Истина в том, что все новое – это хорошо забытое старое. Во многом к написанию этой статьи нас подтолкнули изучение патологической анатомии резецированных легких при хронической обструктивной болезни легких (ХОБЛ), а также взгляды И.В. Давыдовского и Е.К. Есиповой на единство таких процессов как хронический бронхит, бронхоэктазы, пневмосклероз и эмфизема легких [1, 2]. В частности, работы Е.К. Есиповой и ее учеников привели к пониманию, что существовавшее ранее понятие «неспецифическая легочная чахотка» включает в себя диффузный деформирующий бронхит с обструктивным синдромом, бронхоэктазы, эмфизему легких, пневмосклероз и гипертензию малого круга кровообращения. В современной литературе сочетание этих процессов включено в понятие ХОБЛ [5]. Казалось бы, о чем здесь можно спорить или в чем сомневаться? Тем не менее понимание патологической анатомии легких при неспецифическом воспалении было сформировано в тот период, когда методы исследования функции внешнего дыхания находились еще в зачаточном состоянии. В последующем в этих методиках произошел качественный скачок, что позволило определить ХОБЛ как обструкцию мелких бронхов (бронхиол), а составной частью этой патологии считать обструктивную эмфизему легких. В последние 10 лет такой взгляд на патологию стал не совсем удовлетворять прежде всего клиницистов, что привело к поиску других клинико-лабораторно-рентгенологических параметров, уточняющих понятие ХОБЛ. Кроме того, использование стандартных схем лечения ХОБЛ во многих случаях не дает желаемого эффекта.

Для патологоанатома первые трудности в диагностике возникают на аутопсии при оценке макроскопической картины ХОБЛ. Следует признать, что поставить диагноз «хроническая обструктивная болезнь легких» без учета клинико-функциональных прижизненных исследований крайне сложно, а в некоторых наблюдениях практически невозможно. С патологоанатомической точки зрения классическими для постановки диагноза «хронический бронхит» являются наличие продольной исчерченности слизистой оболочки хрящевых бронхов и выстояние перерезанных бронхов над поверхностью разрезов в виде «пеньков» или «гусиных перьев» при одновременном утолщении стенок сегментарных или субсегментарных бронхов с некоторым сужением их просветов, хотя последний признак не всегда хорошо заметен. При ХОБЛ хрящевые бронхи вовлечены в патологический процесс мозаично, но основные изменения происходят в бронхиолах. Вторым важным макроскопическим признаком, видимым глазом, может быть наличие гнойной мокроты во всех генерациях бронхов, отражающее функционально определяемую обструкцию, однако этот признак проявляется только при обострении ХОБЛ и отсутствует в период ремиссии. Третьим важным признаком является усиление сетчатости рисунка строения за счет междольковой соединительной ткани легких на разрезе как отражение пневмосклероза. В то же время степень выраженности его чаще всего не совпадает со степенью тяжести ХОБЛ. Четвертым признаком следует считать эмфи-

зему легких, чаще обнаруживаемую в верхних долях легких. Однако и с эмфиземой на макроскопическом уровне оказывается не все так просто. Повышенная воздушность верхних долей и характерный хруст во время разрезания легких ножом выявляются и при остром вздутии легкого. Для эмфиземы важными признаками являются мелкоячеистость на разрезе, черно-красный цвет ткани, «тряпичный» вид и консистенция, что, тем не менее, наблюдается не всегда. Наличие во всех отделах легких подплевральных булл диаметром от 1 до 12–15 см косвенно указывает на обструкцию на уровне бронхиол.

Существует золотой стандарт при определении эмфиземы легких [3, 4, 9]. Во время аутопсии легкие наливают 4–10% нейтральным формалином через легочную артерию или через трахею, пока они находятся в плевральных полостях, что ограничивает их перераздувание. Затем легкие оставляют в сосуде с формалином на 48 часов. Фиксированные легкие разрезают на пластины толщиной 1 см перпендикулярно корню. На таких пластинах эмфизема выявляется отчетливо, и можно вычислить ее объемную долю для каждого легкого (рис. 1).

Исходя из всего сказанного выше, в практической деятельности завышается доля эмфиземы легких, а установить обструкцию и ХОБЛ макроскопически можно только во время обострения.

Доказать наличие ХОБЛ возможно лишь при проведении гистологического исследования с обязательной окраской препаратов гематоксилином и эозином, пикрофуксином и фукселином. Важно состояние легочной ткани и бронхов при ХОБЛ. Общепринятыми патологоанатомическими изменениями считают гнойно-катаральное воспаление в стенке хрящевых бронхов – катаральное или, включая бокаловидно-клеточную гиперплазию, базально-клеточную пролиферацию, лимфогистиоцитарную инфильтрацию собственной пластинки слизистой оболочки, иногда ангиоматоз стенки бронха, дистрофию или очаговый кальциноз хрящевых пластинок, гиперплазию и гипертрофию желез подслизистого слоя с расширением их выводных протоков (рис. 2). В терминальных бронхиолах в период ремиссии наблюдаются лимфогистиоцитарная инфильтрация стенки, гипертрофия и атрофия мышечной оболочки, фиброз стенки при увеличении числа миофибробластов, что ведет к сужению просветов (обструкции) бронхиол, дистальнее которых возникает расширение всех структурных элементов ацинуса (респираторных бронхиол, альвеолярных ходов и мешочков) и «обмеление» альвеол. Эти структурные изменения служат основой для возникновения обструктивной эмфиземы [2, 9].

И.К. Есипова совместно с учениками показала, что основой эмфиземы является расслабление косо расположенных мышечных пучков респираторных бронхиол, что приводит к расширению устьев альвеолярных ходов, превращая ацинус в большой пузырь

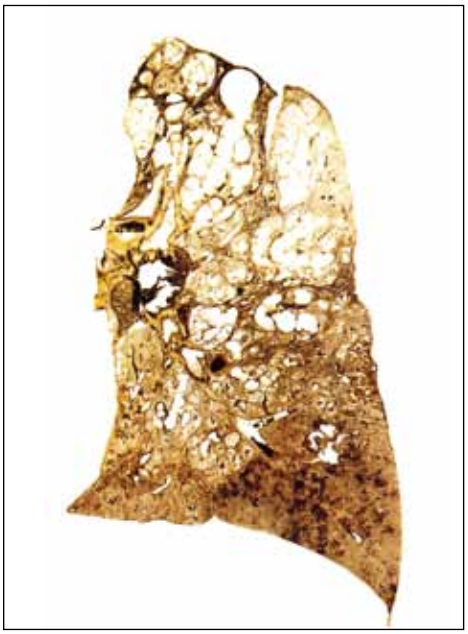

Рис. 1. Эмфизема: центриацинарный, панацинарный и буллезный вариант. Кристеллеровский срез легкого. Фиксированный макропрепарат (*Dr. H.O. van der Zalm, 1976)*

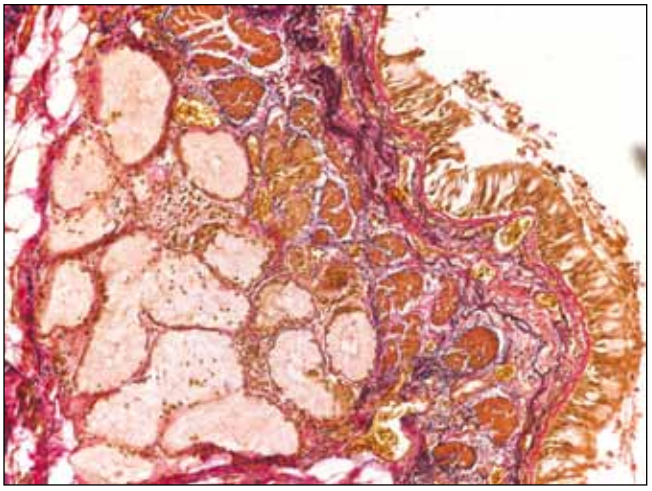

Рис. 2. Бокаловидно-клеточная гиперплазия эпителия бронха, выраженная гипертрофия желез подслизстого слоя. Окраска пикрофуксином по ван Гизону. × 100

с гладкими стенками [2]. Сокращение гладких мышц респираторных бронхиол ведет к развитию ателектаза ацинуса. Процессу сокращения миоцитов прежде всего способствует воспаление в терминальных бронхиолах, приводящее к развитию склероза и дистрофии гладких мышц. Кроме того, И.К. Есипова впервые на толстых срезах (30–50 мкм) легких показала, что при эмфиземе легких отсутствуют разрывы межальвеолярных перегородок, но есть нарушения внутристеноч-

ных эластических волокон в виде их фрагментации и огрубения. Это, в свою очередь, приводит к нарушению тонуса терминальных бронхиол, поскольку есть сочленение стенок бронхиол и альвеол, измененных при эмфиземе [2]. В дальнейших работах других авторов было показано, что разрушение эластического каркаса обусловлено нарушением баланса протеаз и антипротеаз [6, 7, 8].

Исходя из ранее полученных данных и собственного опыта, представляется, что изменения при ХОБЛ носят более разнообразный характер, чем сочетание обструкции воспалительного характера в бронхиолах и обструктивной эмфиземы легких.

У части больных изменения касаются хрящевых бронхов и проявляются в виде бокаловидно-клеточной гиперплазии эпителия, базально-клеточной пролиферации, плоскоклеточной метаплазии, различных вариантов дисплазии (рис. 3) (слабая, умеренная и сильная), атрофии, ангиоматоза собственной пластинки слизистой оболочки и подслизистого слоя, фиброза различной степени выраженности, гиперплазии и гипертрофии желез), дистрофии и кальциноза хрящевых пластинок (рис. 4), атеросклероза бронхиальных артерий и наличия ветвей легочной артерии «замыкающего типа». Эти изменения выражены в той или иной степени практически у всех пациентов с ХОБЛ, но особенно у тех, у которых имели место частые обострения в течение года при наличии большого объема гнойной мокроты в просветах бронхов всех калибров.

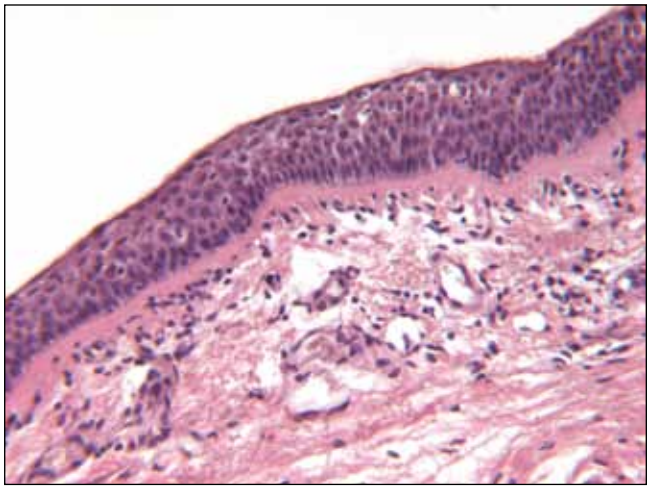

Рис. 3. Плоскоклеточная метаплазия и умеренная дисплазия эпителия бронха, умеренно выраженный отек собственной пластинки слизистой оболочки.
Окраска гематоксилином и эозином. × 200

В респираторной части легких также наблюдается многообразие патологических изменений, выраженных в разной степени. Прежде всего это хроническое воспаление в стенках терминальных бронхиол, развитие констриктивного (рис. 5) и облитерирующего бронхиолита, часто в сочетании с бронхиолоэктазами. Степень выраженности периваскулярного и перибронхиального пневмосклероза, разрастания соединительной ткани в междольковой зоне у разных больных варьирует, так же, как степень выраженности эмфиземы, вплоть до появления булл и блебов (воспалительных пузырьков), которые обнаруживаются практически во всех отделах легких. Кроме того, выявляются дистелектазы, ателектазы и фиброателектазы, очаговый пневмосклероз (фиброзный – по И.К. Есиповой), причем последний чаще у пациентов, перенесших туберкулез легких. В этих же зонах выявляются очаги кальциноза. Видна значительная деформация альвеол вокруг участков фиброза. Довольно часто встречаются зоны типичного альвеолита по типу обычной интерстициальной пневмонии с микросотами, пролиферацией миоцитов в стенках трансформированных альвеол и плоскоклеточной метаплазией альвеолярного эпителия или альвеолит по типу организующейся пневмонии с большим числом фоку-

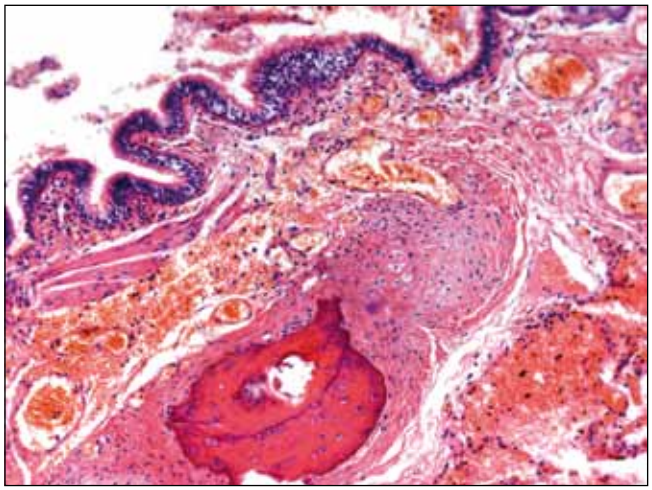

Рис. 4. Дистрофия и частичное окостенение хрящевой пластинки бронха.
Окраска гематоксилином и эозином. × 100

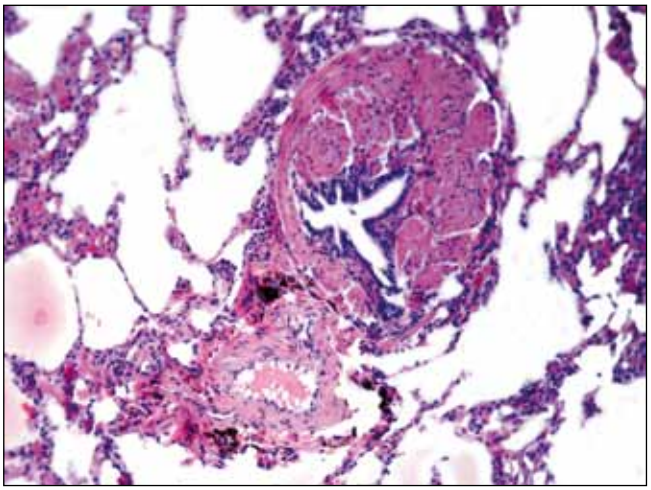

Рис. 5. Констриктивный бронхиолит: выраженная гипертрофия гладких мышц стенки терминальной бронхиолы.
Окраска гематоксилином и эозином. × 100

сов внутриальвеолярной грануляционной ткани. Иногда в респираторной части наблюдаются эпителиоидноклеточные гранулемы с гигантскими многоядерными клетками типа Пирогова–Ланхганса и клеток типа «инородных тел». Часто определяются значительные отложения угольного пигмента в очагах фиброза, межальвеолярных перегородках, плевре и подплеврально. Такое многообразие изменений в бронхах, бронхиолах и респираторной ткани мы предлагаем назвать бронхоинтерстициальным типом ХОБЛ.

В то же время в значительной части наблюдений макроскопическая и гистологическая картина эмфиземы легких (рис. 6) не сочетается с видимыми изменениями бронхиол диаметром менее 2 мм. В таких бронхиолах не изменен эпителий, нет лимфогистиоцитарной инфильтрации стенок и их фиброза, но атрофирована мышечная оболочка. Обращают на себя внимание запустевание капиллярного русла стенок альвеол, наличие значительного изменения стенок ветвей легочной артерии по типу «замыкающих» (рис. 7) и миоэластофиброз интимы венул. В хрящевых бронхах изменения минимальные. У этих пациентов обострения редки, а в клинической картине заболевания ведущими проявлениями являются прогрессирующая одышка, гиперкапния, гипертензия в малом круге кровообращения, развитие легочного сердца. Следовательно, эта группа больных значительно отличается от описанной выше. Складывается впечатление, что обструктивный синдром у них прежде всего связан с коллапсом бронхиол на выдохе вследствие нарушения эластического каркаса межальвеолярных перегородок и первичным изменением сосудов легких. Указанный вариант мы называем эмфизематозным типом ХОБЛ.

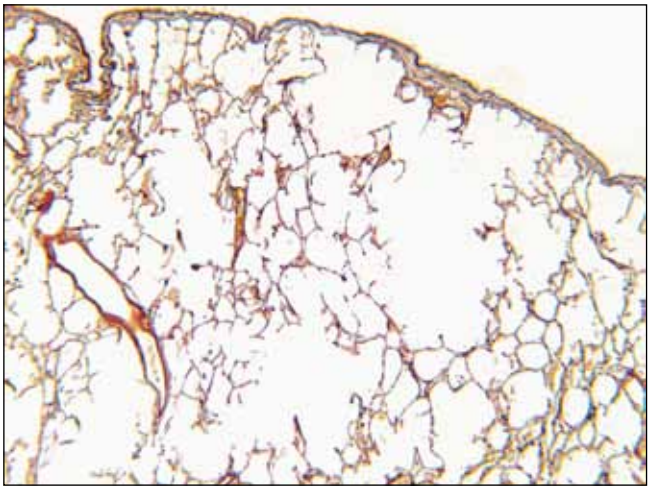

Рис. 6. Центрилобулярная эмфизема легкого.
Окраска пикрофуксином по ван Гизону. × 25

У еще одной группы пациентов патологические изменения в крупных хрящевых и субсегментарных бронхах, как правило, такие же, как в первой группе. По мере уменьшения калибра бронхов усиливается проявление воспалительной реакции в стенках за счет выраженной лимфоцитарной инфильтрации в период обострения или изменения по типу облитерирующего (пролиферирующего) бронхиолита (рис. 8). Респираторные бронхиолы и альвеолярные ходы расширены, имеет место центролобулярная эмфизема. Такой вариант изменений ткани легких мы предлагаем назвать истинно обструктивным типом ХОБЛ.

Таким образом, можно выделить три морфологических варианта ХОБЛ:

1) обструкция, связанная с патологией хрящевых бронхов в сочетании с поражением бронхиол и легочной ткани, приводящих к обструктивной эмфиземе легких (бронхоинтерстициальный тип ХОБЛ);

2) превалирование эмфиземы над изменением в бронхиальном дереве с развитием обструкции

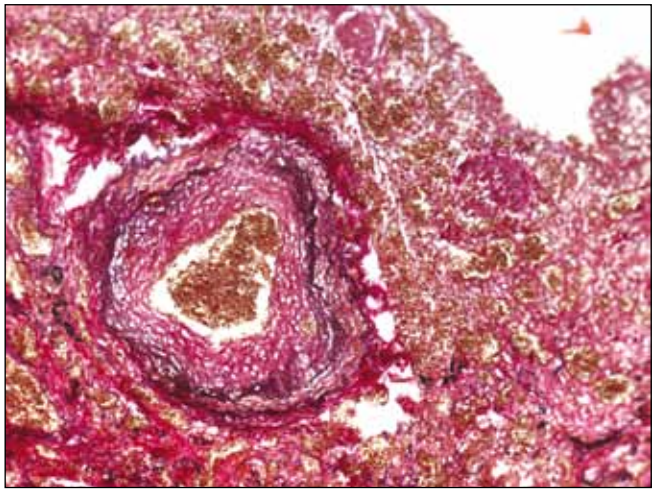

Рис. 7. Фиброэластоз интимы ветви легочной артерии с сужением просвета.
Окраска пикрофуксином по ван Гизону. × 100

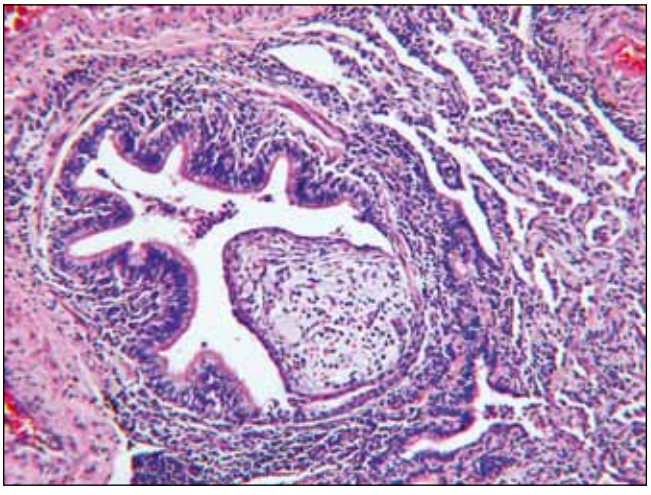

Рис. 8. Полипозный бронхиолит с обструкцией просвета.
Окраска гематоксилином и эозином. × 100

вследствие коллапса бронхиол (эмфизематозный тип ХОБЛ);

3) преобладание хронического и/или облитерирующего бронхиолита с обструктивной эмфиземой без выраженного фиброза интерстиция (истинно обструктивный тип ХОБЛ).

В приведенном выше взгляде на патологическую анатомию легких при ХОБЛ сделана попытка выделить разные варианты. С нашей точки зрения, обструктивный синдром связан с различными структурными изменениями, поэтому представляется, что ХОБЛ – это как минимум три разные нозологические формы, имеющие разную этиологию, патогенез и патологоанатомические (структурные) изменения.

Литература

1. *Давыдовский И.В.* Общая патология человека. М.: Медгиз, 1961. 503 с.
2. *Есипова И.К.* Легкое в патологии. Ч. 1. Новосибирск.: Наука, Сиб. отд., 1975. 313 с.
3. *Вейбель Э.З.* Морфометрия легких человека. М.: Медицина, 1970. 135 с.
4. *Dail D.H., Hammar S.P.* Pulmonary pathology. 2nd ed. Budapest: Springer Verlag. 1993. 1640 p.
5. Global initiative for chronic obstructive lung disease (GOLD). Global strategy for diagnosis, management, and prevention of chronic obstructive pulmonary disease. NHLBI/WHO work-shop report / Last updated 2011.www.gold copd.org/
6. *Hogg J.,Senior R.M.* Chronic obstructive pulmonary disease: Pathology and biochemistry of emphysema / Hogg J., Senior R.M. // Thorax. 2002. V. 57. P. 830–4.
7. *Mercer R., Crapo J.D.* Structural changes in elastic fibers after pancreatic elastase administration in hamster / Mercer R., Crapo J.D. // J. Appl. Physiol. 1993. V. 72. P. 1473–9.
8. *Shapiro S.D.* The pathogenesis of emphysema.: the elastase:antielastase hypothesis 30 years later. / Shapiro S.D. // Proc. Assoc. Amer. Physicians.1995. V. 107. P. 346–52.
9. *Thurlbek W.M.* Chronic airfiow obstruction / In: Pathology /of lung. 2nd ed / Ed by W.M. Thurlbek, A.M. Chung. N.Y.; Stuttgart-N.Y.: Thieme Publ, Georg Thiemi Verlag, Inc.,1995. P. 739–825.

MORPHOLOGICAL TYPES OF CHRONIC OBSTRUCTIVE PULMONARY DISEASE

A.L. Chernyaev, M.V. Samsonova

The article considers the pathological anatomy of chronic obstructive pulmonary disease. In terms of histological changes, we distinguish the following COPD types: (1) airway obstruction related to abnormalities in the bronchial cartilage coupled with injuries to the bronchi and lungs resulting in obstructive pulmonary emphysema (broncho-interstitial COPD type); (2) emphysema that prevails over the changes in bronchial tree with the development of obstruction due to bronchial collapse (emphysematous COPD type); (3) prevalence of chronic and/or bronchiolitis obliterans with obstructive emphysema without significant interstitial fibrosis (true obstructive COPD type).

Key words: COPD, pathological anatomy

Информация об авторах

Черняев Андрей Львович – докт. мед. наук, профессор, заведующий отделом патологии НИИ пульмонологии, ведущий научный сотрудник лаборатории клинической морфологии ФГБУ «НИИ морфологии человека» РАМН.
Адрес: 105077 Москва, ул. 11-я Парковая, д. 32. Телефон: 4 (495) 465 5384. E-mail: cheral12@hotmail.com

Самсонова Мария Викторовна – докт. мед. наук, заведующая лабораторией патологической анатомии и иммунологии НИИ пульмонологии.
Адрес: 105077 Москва, ул. 11-я Парковая, д. 32. Телефон: 8 (495) 465 5384. E-mail: samary@mail.ru

Материал поступил в редакцию 8 ноября 2012 года.

© Коллектив авторов, 2013

УДК: 616-004.6+616-002-008.953-091

ИММУНОГИСТОХИМИЧЕСКОЕ ИССЛЕДОВАНИЕ ФУНКЦИОНАЛЬНОЙ АКТИВНОСТИ ГЕТЕРОГЕННОЙ МАКРОФАГАЛЬНОЙ СИСТЕМЫ ПРИ РАЗВИТИИ АТЕРОСКЛЕРОЗА АОРТЫ У ЧЕЛОВЕКА

К.А. Луста [1,2,3], Н.Ф. Муратов [1], А.Н. Орехов [2,3]

[1] ФГБУ «НИИ морфологии человека» РАМН, Москва
[2] Институт атеросклероза (Сколково)
[3] ФГБУ «НИИ общей патологии и патофизиологии» РАМН, Москва

Методом иммуногистохимического анализа исследовали функциональную активность и реактивные свойства макрофагальной системы при развитии атеросклероза, в частности степень экспрессии, локализацию и распределение маркеров дифференцированной популяции М1 и М2 макрофагов в стенке аорты человека. Показано различие в распределении провоспалительных и противовоспалительных медиаторов на начальных стадиях атеросклероза, повышение степени их экспрессии в области бляшек и смещение локализации в зону мышечно-эластического слоя и медии.

Ключевые слова: атеросклероз, макрофаги, воспаление, цитокины, хемокины, иммуногистохимия

В последнее десятилетие достигнуты большие успехи в понимании биологии атеросклероза. Фундаментальную роль на всех стадиях атерогенеза играет воспаление в стенках сосудов, занимающее центральное место среди традиционных факторов риска [1, 12, 15]. Детальное изучение процессов воспаления поможет установить важную связь между факторами риска и механизмами атерогенеза и станет ключевым подходом в лечении атеросклероза [9, 14, 19].

На начальных стадиях атерогенеза, в результате дисфункции эндотелия сосудов, происходит выделение хемокинов и провоспалительных цитокинов, которые обеспечивают хемотаксис моноцитов крови к эндотелиальному слою и их инфильтрацию в интимальные слои стенки сосудов. Гематогенные клетки дифференцируются в специализированные мононуклеарные фагоциты [7]. В популяции макрофагов (МФ) выявляется фенотипическая дифференциация, и их неоднородность обусловлена целым рядом факторов, включающих модифицированные липопротеиды низкой плотности (мЛПНП) [3], компоненты внеклеточного матрикса, провоспалительные и противовоспалительные цитокины/хемокины и CD40/CD40L [10, 11, 13, 20].

Моноцитарные МФ являются одними из основных и ключевых участников формирования атеросклеротических поражений в стенках сосудов, поскольку они способствуют возникновению локальных очагов артериального воспаления, продуцируют большое количество провоспалительных медиаторов и превращаются затем в пенистые клетки [2]. Была предложена модель из двух типов активации МФ, которые различают как провоспалительные (М1) и противовоспалительные (М2) [8]. Провоспалительные МФ первоначально были описаны как клетки, проявляющие повышенную антимикробную активность в ответ на инфекции [5]. Позднее было показано, что МФ могут быть дифференцированы в «альтернативное» состояние (М2) в присутствии IL-4 [17].

М1 и М2 фенотипы МФ были описаны по аналогии с Th1 и Th2 лимфоцитами. Классически активированные макрофаги (М1) образуются в культуре под влиянием, например, IFN-γ, LPS и TNF-α, тогда как альтернативноактивированные МФ были получены при инкубации с IL-4 и IL-10 [6]. М1 экспрессируют провоспалительные цитокины и медиаторы, такие как TNF-α (внеклеточный, многофункциональный провоспалительный цитокин, влияющий на липидный метаболизм, коагуляцию и функционирование эндотелия), CD16 (трансмембранный белок, участвующий в передаче сигналов и активации антителозависимой клеточной цитотоксичности), CD32 (рецептор γ-иммуноглобулинов, участвующий в фагоцитозе иммунных комплексов и модуля-

ции выработки антител В-клетками), CD64 (связывает IgG иммунные комплексы и участвует в фагоцитозе IgG / антигенов и антителозависимой клеточной цитотоксичности), MMP9 (матриксная металлопротеиназа, участвующая в разложении и перестройке внеклеточного матрикса – играет важную роль в патогенезе инфекционных и воспалительных заболеваний), в то время как М2 экспрессируют противовоспалительные медиаторы, такие как CCL18 (хемокин, участвующий в привлечении незрелых Т-лимфоцитов к активированным макрофагам), CD163 (из суперсемейства богатых цистеином фагоцитарных рецепторов, участвует в эндоцитозе гаптоглобинового и гемоглобинового комплексов, действует как противовоспалительный сигнал), CD206 (маннозный рецептор макрофагов, участвует в эндоцитозе и фагоцитозе гликопротеин-содержащих патогенных вирусов, бактерий и грибов), LOX-1 (скэвенджер-рецептор, участвующий в эндоцитозе липопротеидов низкой плотности), Stabilin-1 (трансмембранный рецепторный белок, участвующий в адгезии клеток, хоуминге лимфоцитов и связывании с бактериями).

Хотя функции М1 и М2 макрофагов охарактеризованы *in vitro*, о роли этих популяций в атерогенезе *in vivo* очень мало данных. Целью и задачей настоящего исследования является изучение с помощью иммуногистохимического метода функциональной активности и реактивных свойств макрофагальной системы при развитии атеросклероза, в частности исследование степени экспрессии и локализации маркеров М1 и М2 макрофагов в стенке аорты человека, а также изучение влияния баланса между этими факторами на процесс атерогенеза.

Материалы и методы

Исследование проводили на аутопсийном материале аорты, взятого от 3 мужчин в возрасте от 49 до 65 лет, умерших внезапно. В течение 1,5–3 часов после наступления смерти из грудных отделов аорт извлекали образцы материала и промывали в фосфатно-солевом буфере. От каждого человека брали по 3 образца аорт для иммуногистохимического изучения. Атеросклеротические изменения оценивали макроскопически по классификации Американской ассоциации заболеваний сердца, и обозначали как нормальное состояние (0), начальное поражение (I), жировая полоса (II) , липофиброзная бляшка, ЛФБ (Va) и фиброзная бляшка, ФБ (Vc) [16]. Образцы фиксировали в фиксаторе Мирского (National Diagnostics company) и готовили парафиновые срезы. После депарафинирования срезы инкубировали в цитратном буфере (pH 6,0) при 95^{0}C для раскрытия антигена и инкубировали с первичными антителами (АТ) при +4^{0}C в течение ночи. В качестве АТ использовали противочеловеческие анти-TNF-α (кроличьи поликлональные АТ, Abbiotec, 1:100), CD16 (мышиные моноклональные АТ, Thermo Scientific, 1:200), CD32 (мышиные моноклональные АТ, BioLegend, 1:100), CD64 (мышиные моноклональные АТ, AnaSpec, 1:50), MMP9 (мышиные моноклональные АТ, LifeSpan, 1:1000), CCL18 (кроличьи поликлональные АТ, LifeSpan BioSciences, 1:100), CD163 (мышиные моноклональные АТ, LifeSpan, 1:20), CD206 (мышиные моноклональные АТ, LifeSpan, 1:50), LOX-1 (мышиные моноклональные АТ, R&D systems, 1:100) и Stabilin-1 (кроличьи поликлональные АТ, Santa cruz biotechnol, 1:50). Иммуногистохимические исследования проводили с использованием системы Detection System HRP Polymer & DAB Plus Chromogen (LabVision Corporation, UK) согласно рекомендуемому производителем протоколу. Докрашивали с помощью гематоксилина по Майеру. Для отрицательного контроля заменяли первичные АТ неиммунной фракцией иммуноглобулина.

Результаты и обсуждение

Все отмеченные выше маркеры М1 и М2 макрофагов присутствовали в интимальном слое аорты человека, как в протеогликановом (ПГС), так и в мышечно-эластическом слоях (МЭС), на всех этапах атерогенеза, однако локализация и распределение различались в зависимости от конкретных медиаторов, а также стадии развития атеросклеротического поражения. Так, например, различались закономерности распределения TNF-α и CCL18. В интиме участков аорты на стадиях I и II наиболее заметное содержание CCL18 было в эндотелии и субэндотелиальном пространстве (СЭП), где этот хемокин выявляли не только в клетках, но и в диффузно распределенном в окружающем внеклеточном матриксе, а в ПГС CCL18 был строго связан с округлыми гематогенными клетками (рис. 2 А). Напротив, экспрессия TNF-α практически отсутствовала в эндотелии и СЭП, но проявлялась в отдельных локальных участках более глубоких слоев интимы (рис. 1 А).

Так же, как в случае TNF-α, в областях начального поражения и жировой полосы такие маркеры М1 как CD16, CD32, CD64 отсутствовали в эндотелии и СЭП, а выявлялись в виде отдельных локальных пятен, связанных со скоплениями клеток в ПГС и МЭС (рис. 1 Б, В, Г). При этом MMP9, в отличие от других М1 маркеров, наиболее интенсивно экспрессировался в эндотелии и СЭП, так же, как CCL18 (Рис. 1 Д).

Экспрессия таких маркеров М2 как CD163, CD206, LOX-1 и Stabilin-1 была наиболее интенсивна в эндотелии и СЭП (так же, как и CCL18), а в более глубоких частях ПГС сосредоточены в локальных зонах (рис. 2 А, Б, В, Г).

Количественное содержание всех М1 и М2 маркеров повышалось в областях атеросклеротических поражений по сравнению с участками стенок аорты с нормальным состоянием, но баланс и распределение для разных факторов различалось. В районе ФБ эти медиаторы были сосредоточены в глубоких слоях ПГС, а также МЭС и медии, в виде интенсивно окрашенных пятен (рис. 2 Д). Сосредоточеные главным

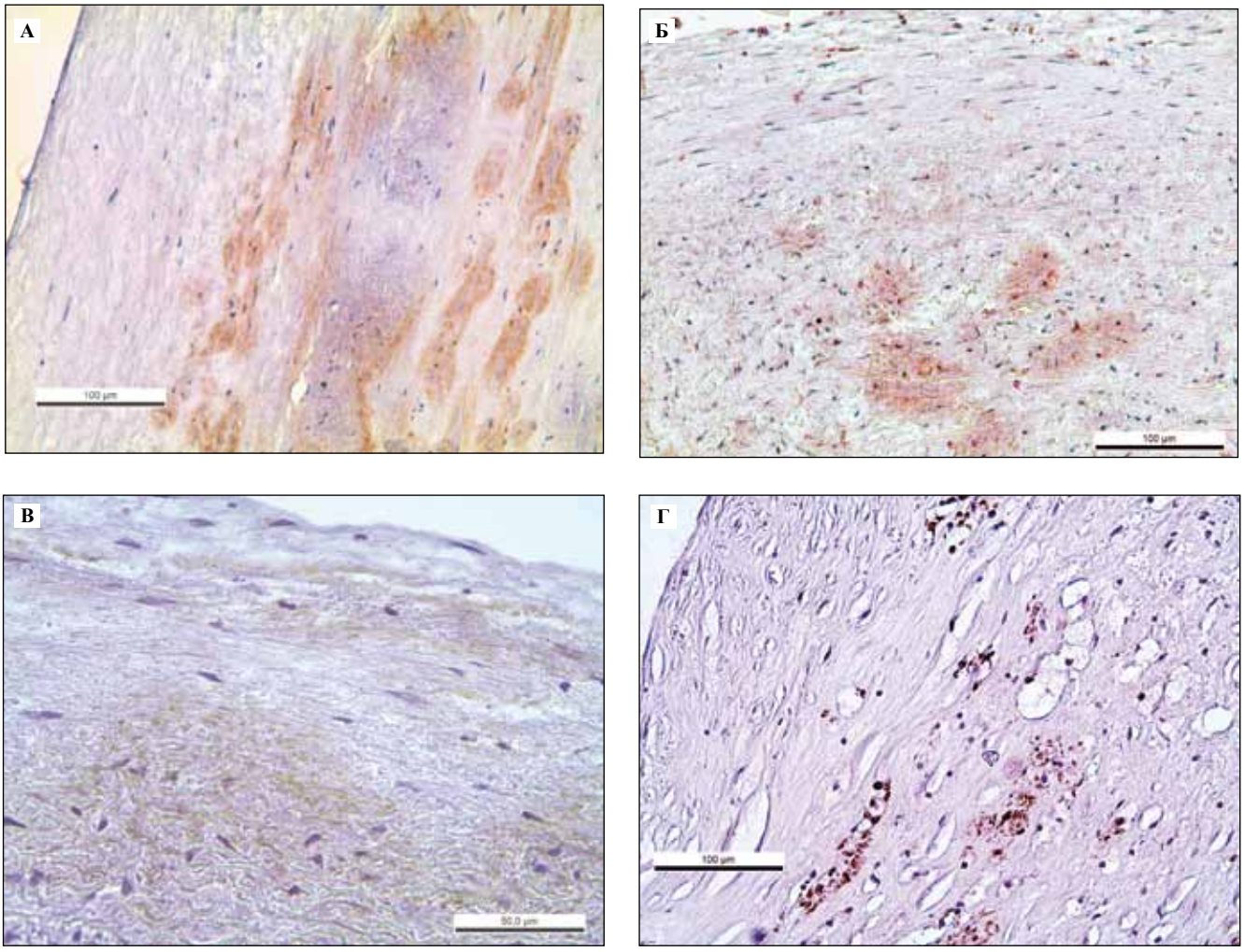

Рис. 1. Иммуногистохимическая реакция, демонстрирующая распределение маркеров провоспалительных (М1) макрофагов в области жировой полосы интимы аорты человека.
А – TNF-α, Б – CD16; В – CD32; Г – CD64; Д – MMP9

образом в области бляшек метки по мере удаления от ядра становились значительно меньше по площади и интенсивности.

Изучение роли таких факторов как TNF-α, CD163 и MMP9 в прогрессировании атеросклероза проводилось в ряде работ [4, 18], но сведения по участию в этих процессах таких медиаторов как CD16, CD32, CD64, CCL18, CD206, LOX-1 и Stab-1 практически отсутствуют.

Воспаление играет важную роль на всех стадиях атеросклеротического процесса, начиная с внедрения лейкоцитов в места накопления мЛПНП в субэндотелии стенок сосудов до конечных стадий, когда происходит разрыв бляшки. Хроническому воспалительному заболеванию стенки артерий способствуют проявления врожденного и адаптивного иммунитета, управляемые сложной сетью провоспалительных и противовоспалительных медиаторов. Так, блокирование провоспалительных цитокинов приводит к ограничению развития бляшек в сосудах. Антицитокиновая терапия оказалась очень успешной также против аутоиммунных заболеваний, например антиTNF-α терапия приводила к снижению частоты сердечно-сосудистых заболеваний у пациентов с ревматоидным артритом [4], однако большинство из провоспалительных цитокинов участвует в успешной защите хозяина против патогенных микроорганизмов, поэтому противоцитокиновая терапия может применяться в течение короткого периода обострения, но не может быть принята для долгосрочного лечения атеросклероза. Чем больше мы узнаем о сложной роли адаптивного иммунитета и медиаторов воспаления, тем более тонкие терапевтические подходы могут быть разработаны для длительного лечения, направленного на ограничение развития атеросклероза. Фармакологическая модуляция активности макрофагов является важной стратегией профилактики и лечения атеросклероза, поэтому необходиом понимать процессы активации

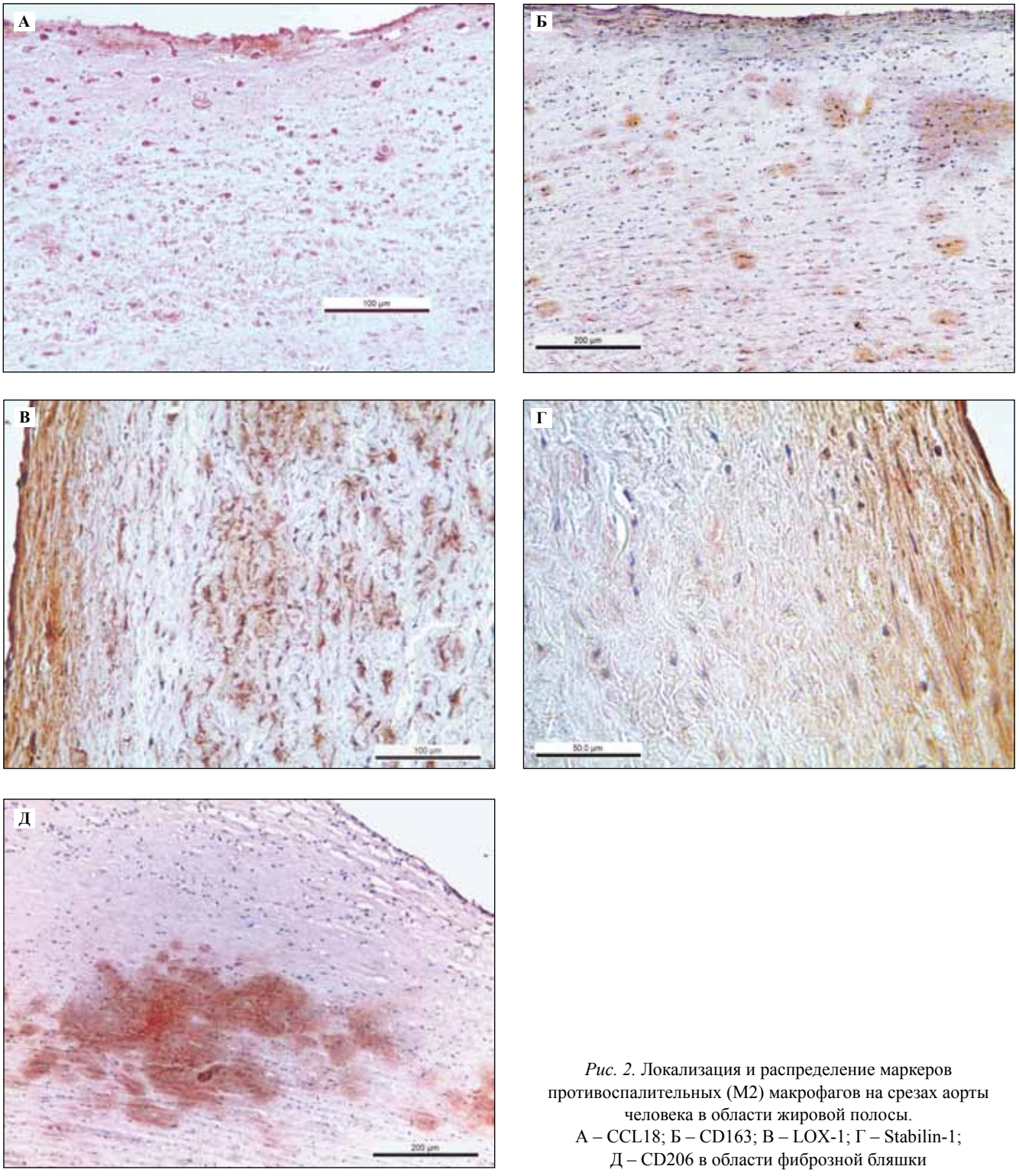

Рис. 2. Локализация и распределение маркеров противоспалительных (М2) макрофагов на срезах аорты человека в области жировой полосы.
А – CCL18; Б – CD163; В – LOX-1; Г – Stabilin-1;
Д – CD206 в области фиброзной бляшки

и дифференциации макрофагов, их распределение и функции в сосудистой стенке. Это послужит основой для разработки методов использования специально активированных субпопуляций макрофагов (сдвигающих баланс в сторону М2) в терапии атеросклероза, в том числе с применением генной терапии.

Заключение

Исследования показали, что распределение как провоспалительных, так и противовоспалительных факторов (цитокинов, хемокинов и рецепторов) являющихся маркерами, соответственно, М1 и М2 популяций макрофагов, в стенках аорты человека происходит не-

равномерно по всем зонам интимального слоя стенки аорты. Такие маркеры М1 как TNF-α, CD16, CD32, CD64 в зонах начального поражения и жировой полосе отсутствовали в эндотелии и субэндотелии, а выявлялись в локальных участках, связанных со скоплениями клеток, в более глубоких областях протеогликанового и мышечно-эластического слоев. В то же время наиболее заметное содержание маркеров М2 CCL18, CD163, CD206, LOX-1 и Stabilin-1 обнаруживали в эндотелии и субэндотелиальном пространстве.

Следует особо отметить, что MMP9, в отличие от других маркеров на М1, наиболее интенсивно экспрессируется в эндотелии, субэндотелии и верхней области протеогликанового слоя, так же, как и маркеры М2. Вероятно, это связано с тем, что матриксная металлопротеиназа необходима для размягчения гликокаликса при инфильтрации гематогенных клеток в стенку сосудов. Баланс и распределение М1 и М2 маркеров претерпевают существенные изменения в ходе атерогенеза. Иммуногистохимический анализ показал, что количественное содержание всех М1 и М2 маркеров, использованных в данной работе, повышалось в областях атеросклеротических поражений (Va и Vc) по сравнению с участками стенок аорты с нормальным состоянием и на начальных этапах поражения (I и II). Метка сосредоточивалась преимущественно в области бляшки, с постепенным снижением интенсивности иммунометки в плечах бляшек, по мере удаления от центра, однако детальный анализ этих процессов требует дальнейших сравнительных иммуногистохимических исследований на серийных срезах, а также двойного иммуномечения М1 и М2 маркеров на одном и том же срезе. Изучение процессов воспаления и баланса М1 и М2 макрофагов, поможет установить важную связь между факторами риска и механизмами развития атеросклеротического поражения сосудов и станет ключевым подходом в лечении атеросклероза, в частности при разработке фармакологических и геннотерапевтических методов сдвига баланса в популяции макрофагов в сторону противовоспалительной субпопуляции.

Литература

1. *Нагорнев В.А., Яковлева О.А., Мальцева С.В.* Атерогенез как отражение развития иммунного воспаления в сосудистой стенке // Вестник РАМН. 2000. № 10. С. 364–71.
2. *Нагорнев В.А., Мальцева С.В., Васканьянц А.Н.* Эволюция взглядов на роль макрофагов в атерогенезе: от Н.Н. Аничкова до наших дней // Архив патологии. 2003. № 2. С. 8-12.
3. *Орехов А.Н., Тертов В.В., Собенин И.А.* Модифицированные липопротеиды и атеросклероз // Saarbrücken: Verlag, LAP Lambert Academic publishing, GmbH & Co. KG, 2012. 295 p.
4. *Ait-Oufella H., Taleb S., Mallat Z., Tedgui A.* Recent Advances on the role of cytokines in atherosclerosis // Arteriosc Thromb Vasc Biol. 2011. V. 31. P. 969–79.
5. *Blanden R.V., Lefford M.J., Mackaness G.B.* The host response to Calmette-Guerin bacillus infection in mice // J. Exp. Med. 1969. V. 129. P. 1079–1107.
6. *Brocheriou I., Maouche S., Durand H.* et al. Antagonistic regulation of macrophage phenotype by M-CSF and GM-CSF: Implication in atherosclerosis // Atherosclerosis. 2011. V. 214. P. 316–24.
7. *Butcher M.J., Galkina E.V.* Phenotypic and functional heterogeneity of macrophages and dendritic cell subsets in the healthy and atherosclerosis-prone aorta // Front Physiol. 2012. V. 3. N 44.
8. *Gordon S., Taylor P.R.* Monocyte and macrophage heterogeneity // Nat. Rev. Immunol. 2005. V. 5. P. 953–64.
9. *Greenland P., Knoll M.D., Stamler J., Neaton J.D.* et al. Major risk factors as antecedents of fatal and nonfatal coronary heart disease events // JAMA. 2003. V. 290. N 7. P. 891–97.
10. *Hoeksema M.A., Stöger J.L., de Winther M.P.J.* Molecular pathways regulating macrophage polarization: implications for atherosclerosis // Curr Atheroscler Rep. 2012. V. 14. P. 254–63.
11. *Ley K., Miller Y.I., Hedrick C.C.* Monocyte and macrophage dynamics during atherogenesis // Arterioscler Thromb Vasc Biol. 2011. V. 31. N 7. P. 1506–16.
12. *Libby P.* Inflammation in atherosclerosis // Arterioscler Thromb Vasc Biol. 2012. V. 32. N 9. P. 2045–51.
13. *Moore K.J., Tabas I.* Macrophages in the pathogenesis of atherosclerosis // Cell. 2011. V. 145. P. 341–55.
14. *Quillard T, Libby P.* Molecular imaging of atherosclerosis for improving diagnostic and therapeutic development // Circ Res. 2012. V. 111. N 2. P. 231–44.
15. *Ross R.* Atherosclerosis: an inflammatory disease // N Engl J Med. 1999. V. 340. P. 115–26.
16. *Stary H.C., Chandler A.B., Dinsmore R.E.* et al. A definition of advanced types of atherosclerotic lesions and a histological classification of atherosclerosis - A report from the Committee on Vascular Lesions of the Council on Arteriosclerosis, American Heart Association // Arterioscler Thromb Vasc Biol. 1995. V. 15. P. 1512–31.
17. *Stein M., Keshav S., Harris N., Gordon S.* Interleukin 4 potently enhances murine macrophage mannose receptor activity: a marker of alternative immunologic macrophage activation // J. Exp. Med. 1992. V. 176. P. 287–92.
18. *Tedgui A., Mallat Z.* Cytokines in atherosclerosis: pathogenic and regulatory pathways // Physiol Rev. 2006. V. 86. N 2. P. 515–81.
19. *Tousoulis D., Kampoli A.M., Papageorgiou N.* et al. Pathophysiology of atherosclerosis: the role of inflammation // Curr Pharm Des. 2011. V. 17. N 37. P. 4089–4110.
20. *Wolfs I.M., Donners M.M., de Winther M.P.* Differentiation factors and cytokines in the atherosclerotic plaque micro-environment as a trigger for macrophage polarization // Thromb Haemost. 2011. V. 106. P. 763–71.

IMMUNOHISTOCHEMICAL STUDY OF THE FUNCTIONAL ACTIVITY OF HETEROGENEOUS MACROPHAGE SYSTEM IN HUMAN AORTA IN THE COURSE OF ATHEROGENESIS

K.A. Lusta, N.F. Muratov, A.N. Orekhov

We investigated immunohistochemically the functional activity and reactive properties of macrophage system in the course of atherosclerosis, with special reference to the degree of expression, localization and distribution of the markers of M1 and M2 macrophage populations in the wall of human aorta. The difference in the localization and distribution of pro-inflammatory and anti-inflammatory mediators in the aorta wall at the early stages of atherosclerosis, their increased expression in plaques and a shift of localization to musculo-elastic layer and media were demonstrated.

Key words: atherosclerosis, macrophages, inflammation, cytokines, chemokines, immunohistochemistry

Информация об авторах

Орехов Александр Николаевич – докт. биол. наук, профессор, директор НИИ атеросклероза (Сколково).
Телефоны: +7(495)412 0113, 412 1557, 414 5041, 415 9594.

Луста Константин Александрович – канд. биол. наук, старший научный сотрудник лаборатории молекулярной микроэкологии ФГБУ «НИИ морфологии человека» РАМН.
Адрес: Москва, ул. Цурюпы, д.3. Телефон: +7(499)1204283.

Муратов Николай Федорович – научный сотрудник лаборатории экспериментальной патологии клетки ФГБУ «НИИ морфологии человека» РАМН.

Телефон +7(499)120 0555.

Материал поступил в редакцию 10 декабря 2012 года.

© Коллектив авторов, 2013

УДК 616.831-006.484.04-018-008.9-097-074-076.5

МОРФОЛОГИЧЕСКАЯ И ИММУНОГИСТОХИМИЧЕСКАЯ ХАРАКТЕРИСТИКА МЕТАСТАЗОВ РАКА ЛЕГКОГО В ГОЛОВНОЙ МОЗГ. ОРИГИНАЛЬНОЕ ИССЛЕДОВАНИЕ: 126 НАБЛЮДЕНИЙ

Д.Л. Ротин[1], О.В. Паклина[2], Г.Л. Кобяков[1]

[1] НИИ нейрохирургии им. акад. Н.Н. Бурденко РАМН, Москва
[2] ФГБУ ГНЦ ФМБЦ им. А.И. Бурназяна ФМБА России, Москва

В настоящее время известно, что рак легкого, представленный гетерогенной группой новообразований, является частым источником метастазирования в головной мозг. Клинические, биологические и иммуногистохимические характеристики первичного рака легкого изучены намного лучше, чем его метастазов в головной мозг. В свете новых классификаций, растущих возможностей таргетной терапии необходимо учитывать особенности экспрессии наиболее важных иммуногистохимических маркеров в метастазах рака легкого в головном мозге. Авторами изучены клинические, морфологические и иммуногистохимические признаки 126 случаев метастазов рака легкого в головной мозг с последующим определением чувствительности и специфичности для каждого маркера. Выявлена оптимальная панель для дифференциальной диагностики метастазов рака легкого в головной мозг, включающая напсин А, TTF-1, p63, цитокератины 5/6. Приводится обзор литературы по данной проблеме.

Ключевые слова: рак легкого, метастазы, иммуногистохимия, головной мозг

Введение

Рак легкого (РЛ) является источником метастазов в головной мозг (МГМ) значительно чаще карцином других локализаций [26]. В настоящее время, с появлением «персонифицированной» таргетной терапии РЛ, к морфологической диагностике предъявляются все более строгие требования [7, 8], поэтому морфология и иммунофенотип первичной опухоли при РЛ изучены достаточно хорошо [9]. Информации о клинико-морфологических и молекулярно-биологических признаках МГМ РЛ, их особенностях, взаимосвязи друг с другом и связи с прогнозом в отечественной и англоязычной литературе значительно меньше.

В современной гистологической классификации ВОЗ опухолей легкого [28] оценка морфологических признаков основывается на использовании обычной световой микроскопии с исследованием стандартных срезов, окрашенных гематоксилином и эозином. Тем не менее использование дополнительных методов исследования, таких как иммуногистохимический (ИГХ), играет ключевую роль в определении фенотипа опухоли, особенно метастатического происхождения. Современные морфологические методы исследования в изучении молекулярных нарушений в опухолях все шире входят в рутинную практику и предоставляют врачам дополнительную прогностическую и предиктивную информацию о заболевании [9]. В 2012 году опубликована новая, мультидисциплинарная рабочая классификация первичной аденокарциномы (АДК) легкого [15]. Данная классификация базируется преимущественно на морфологии, но все-таки учитывает современные достижения клинической и молекулярной медицины.

До 2010 года основным принципом патоморфологической верификации при РЛ было разделение его на мелкоклеточный РЛ (МКРЛ) и немелкоклеточный РЛ (НМКРЛ), так как такое деление имело принципиальное клиническое значение в связи с разной тактикой лечения [3]. Дальнейшее развитие таргетной терапии и химиотерапии потребовало более углубленной и точной классификации НМКРЛ для назначения адекватного лечения и прогноза течения заболевания, поэтому важная роль в современной морфологической диагностике РЛ принадлежит иммуногистохимическому методу и молекулярно-биологическим исследованиям. Тем не менее особенности экспрессии наиболее важных ИГХ-маркеров в МГМ РЛ и вариантов НМКРЛ

изучены значительно хуже, чем в первичной опухоли. Представляется целесообразным изучение клинико-биологических особенностей иммунофенотипа МГМ РЛ в свете дифференцированного подхода к лечению различных форм этой опухоли в условиях новых возможностей применения современной терапии даже при инкурабельных стадиях заболевания.

Цель работы – исследовать клинико-морфологические признаки и проанализировать иммуногистохимический профиль МГМ РЛ с последующим определением специфичности и чувствительности каждого из используемых антител и их возможного клинического значения.

Материалы и методы

Работа выполнена на материале, полученном от 126 пациентов, оперированных по поводу метастазов рака легкого в головной мозг. Проанализированы клинические признаки заболевания: пол и возраст пациентов, наличие операции на легком или проведение химиотерапии и лучевой терапии в анамнезе, число и локализация МГМ, рецидивы и повторные нейрохирургические операции. Гистологический тип опухоли оценивали независимо два опытных патоморфолога (стаж работы по специальности не менее 15 лет). При несовпадении мнения по морфологическому диагнозу проводилось обсуждение до достижения консенсусного заключения. Во всех 126 случаях было проведено иммуногистохимическое исследование на парафиновых блоках по стандартной методике с использованием ИГХ-панели, состоящей из 6 антител: тиреоидный транскрипционный фактор-1 (TTF-1), синаптофизин, цитокератины 5/6 и 18 (Dako), онкобелок p63 и напсин А (Cell Marque). В качестве системы детекции использована EnVision Flex (Dako). Реакция цитокератинов, синаптофизина и напсина А считалась положительной при выраженном цитоплазматическом окрашивании в большинстве клеток метастатической опухоли, реакция TTF-1 и p63 – по экспрессии в большинстве ядер опухолевых клеток.

Статистическую обработку полученных данных проводили при помощи пакета программного обеспечения STATISTICA 8.0 для Windows. Достоверной считали разницу при $p<0,05$. Чувствительность и специфичность антител вычислялись по формуле, изложенной в современных руководствах [1].

Результаты

При рутинном гистологическом исследовании обнаружено, что из 126 случаев МГМ РЛ в 56,5% наблюдений метастатическая опухоль представлена аденокарциномой, в 25% – мелкоклеточным раком (МКР), в 18,5% – плоскоклеточным раком (ПКР) легкого. При проведении ИГХ исследования экспрессия TTF-1 выявлена в 58% случаев, цитокератинов 5/6 – в 17,5%, цитокератина 18 – в 73%. Ядерная экспрессия онкобелка p63 отмечена в 22 опухолях (17,5%), напсина А – в 72 (56%). Реакция с синаптофизином была позитивна в 38 случаях (30%). При сопоставлении экпрессии антител с гистологическими вариантами обнаружено, что ядерная экспрессия TTF-1 выявлена в 17 МКР (53%) и в 56 АДК (79%). Синаптофизин диффузно экспрессировался в 31 случае МКР (100%). В АДК очаговая экспрессия синаптофизина наблюдалась в 6 опухолях (8%), а в ПКР – в 1 случае. Экспрессия цитокератинов 5/6 отмечена в 20 ПКР (87%), и по одному случаю очаговая экспрессия данного маркера наблюдалась в МКР и АДК. Низкомолекулярный цитокератин 18 экспрессировался в 98% АДК, более чем в половине случаев МКР – 17 опухолей (53%) и только в 4 случаях ПКР. Ядерная экспрессия онкобелка p63 отмечена в 92% наблюдений ПКР, при этом его локальная экспрессия присутствовала в 2 случаях АДК и полностью отсутствовала во всех МКР. Экспрессия напсина А отмечена в 94% случаев АДК и всего в 2 – МКР и 3 – ПКР. Во всех МГМ АДК отмечалась позитивная реакция хотя бы с одним антителом – либо TTF-1, либо напсином А. Позитивная реакция с обоими антителами в виде комбинации напсина А и TTF-1 присутствовала в 76% случаев МГМ АДК (рис. 1, 2). Во всех МГМ ПКР отмечена экспрессия либо ядерного p63, либо цитоплазматического и мембранного маркера – цитокератинов 5/6. Позитивная реакция в комбинации из двух этих антител наблюдалась в 83% случаев ПКР (рис. 3, 4).

При статистической обработке клинико-морфологических данных четкая обратная связь отмечена между возрастом пациентов и индексом Карновского. Также с возрастом достоверно коррелировала экспрессия

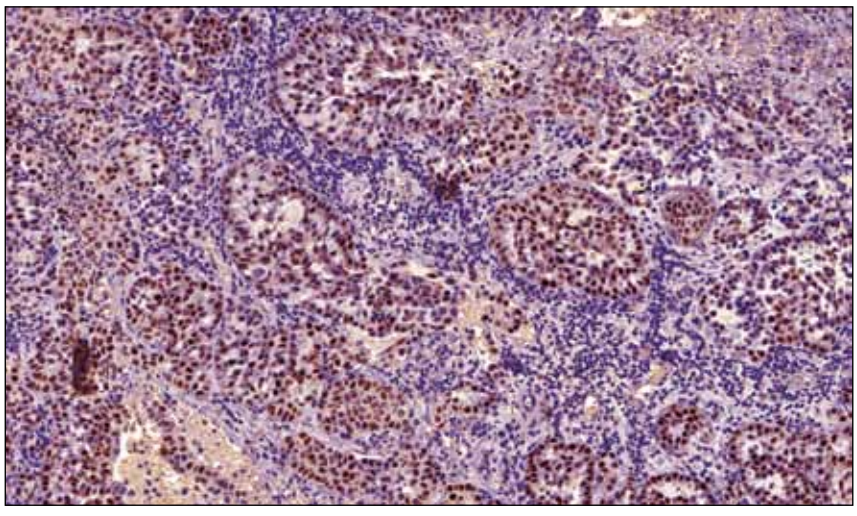

Рис. 1. Метастаз аденокарциномы легкого в головной мозг. Иммуногистохимическая реакция с TTF-1. × 200

цитокератинов 5/6, что можно связать со следующим: это маркер ПКР, а последний чаще встречается у пожилых пациентов.

Наличие экстракраниальных метастазов и общая выживаемость напрямую зависели друг от друга (p=0,00391).

Выявлена прямая зависимость между экспрессией TTF-1 и локализацией МГМ (супра- или субтенториальная), а также между числом МГМ и экспрессией синаптофизина, что объясняется нейроэндокринной природой наиболее агрессивной формы РЛ – МКР, имеющей тенденцию к раннему и множественному метастазированию в головной мозг.

При определении чувствительности и специфичности антител выявлено, что чувствительность TTF-1 и напсина А для диагностики АДК в МГМ составила 79% и 94%, соответственно, а специфичность – 74% и 91%.

Чувствительность онкобелка p63 и цитокератинов 5/6 для диагностики ПКР в МГМ составила 91% и 87%, соответственно, а специфичность 98% у каждого антитела. Более подробная характеристика специфичности и чувствительности, подсчитанная для использованных в настоящей работе антител и их комбинаций, представлена в таблице.

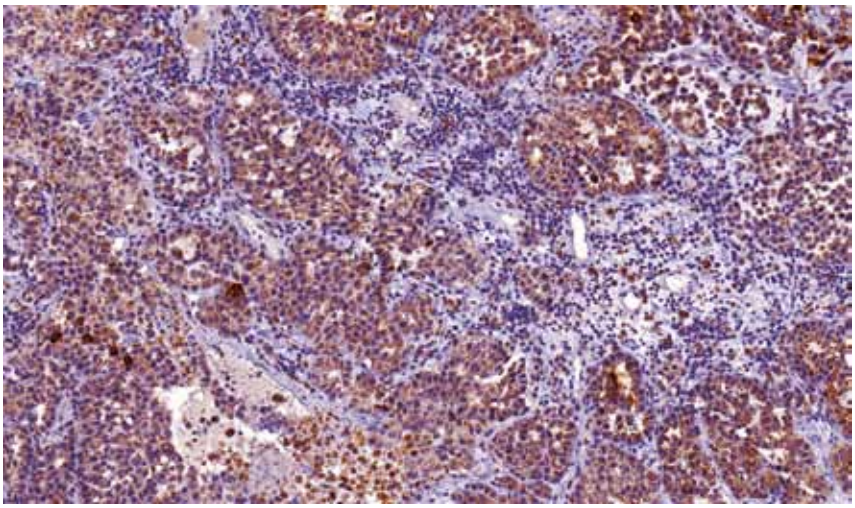

Рис. 2. Метастаз аденокарциномы легкого в головной мозг. Иммуногистохимическая реакция с напсином А. × 200

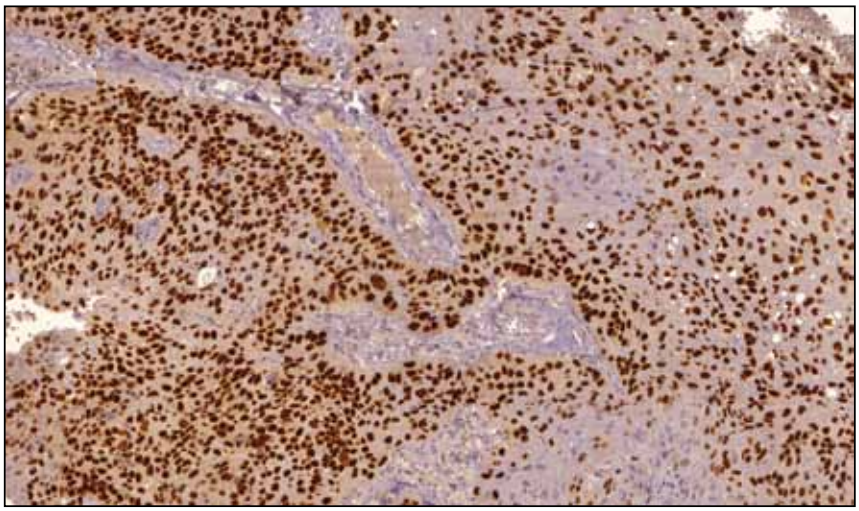

Рис. 3. Метастаз плоскоклеточного рака легкого в головной мозг. Иммуногистохимическая реакция с онкобелком p63. × 200

Обсуждение

Проблема лечения МГМ является мультидисциплинарной и требует согласованного участия нейрохирурга, радиолога, патоморфолога и онколога. В эпоху «персонифицированной терапии» чрезвычайно важная роль в изучении биологического потенциала и прогнозирования течения опухолевого процесса принадлежит иммуногистохимическим и молекулярно-биологическим методам диагностики [19]. В настоящее время иммуногистохимический профиль МГМ РЛ изучен недостаточно. Популярным ИГХ-маркером, используемым в современной морфологии для диагностики РЛ, в том числе на материале тонкоигольной биопсии, служит

Таблица

Показатели чувствительности и специфичности иммуногистохимических маркеров, используемых для диагностики метастазов рака легкого в головной мозг

Параметры	Показатели, %					
	TTF-1	Напсин А	СК 18	p63	CK5/6	Synapt
Чувствительность	79	94	99	91	87	100
Специфичность	74	91	62	98	98	93

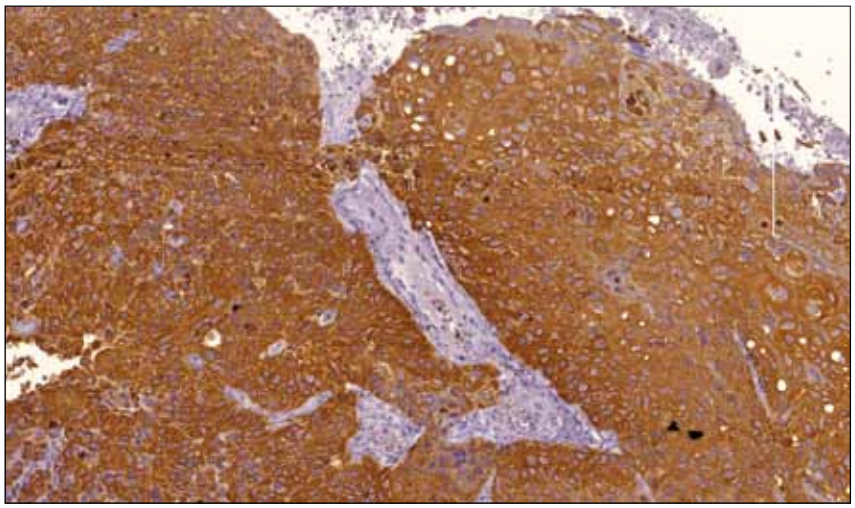

Рис. 4. Метастаз плоскоклеточного рака легкого в головной мозг. Иммуногистохимическая реакция с цитокератинами 5/6. × 200

TTF-1, который экспрессируется в ядрах АДК легкого с чувствительностью до 80% [10, 14, 25]. Несмотря на то что TTF-1 может выявляться в других опухолях – нейроэндокринных новообразованиях, раке щитовидной железы, почечноклеточном раке и т.д. [2, 10, 25, 32], исследование экспрессии TTF-1 в диагностике РЛ находит широкое применение, особенно при низкодифференцированной АДК [6, 10, 14, 32]. В нашей работе определено, что для диагностики АДК в МГМ РЛ чувствительность TTF-1 составила 79%, а специфичность 74%. Согласно данным литературы, выраженная экспрессия TTF-1 в АДК легкого считается признаком лучшего прогноза [6]. Очевидно, что наличие МГМ АДК является проявлением далеко зашедшей стадии онкологического заболевания и не может ассоциироваться с благоприятным прогнозом. В ряде исследований чувствительность и специфичность для АДК определялись не только исключительно для НМКРЛ, но и в общей группе, где имел место и МКРЛ, в котором экспрессия TTF-1 встречается достаточно часто и даже служит дифференциально-диагностическим признаком при разграничении МКР и низкодифференцированного ПКР [11, 31]. Гистологически отличить МКР от АДК даже на скудном материале нетрудно [22], однако перед патологом часто стоит задача дифференциального диагноза между ПКР и МКР, АДК и ПКР. В нашем исследовании экспрессия TTF-1 присутствовала не только в АДК, но и в МКР. Данное обстоятельство объясняет несколько сниженную специфичность и чувствительность экспрессии TTF-1 АДК.

Сравнительно недавно был выявлен и предложен маркер для АДК легкого – напсин А – , протеаза, вовлеченная в процесс созревания сурфактантного протеина В [23]. В норме напсин А экспрессируется в цитоплазме пневмоцитов типа II, клеток Клара и альвеолярных макрофагов легкого, эпителиальных клетках проксимальных канальцев и собирательных трубочек почек. Наряду с этим его экспрессируют опухолевые клетки АДК легкого и почечноклеточного рака [21, 25, 30]. Некоторые исследования демонстрируют большую диагностическую значимость экспрессии напсина А по сравнению с TTF-1 при определении высоко- и умереннодифференцированной АДК легкого как на цитологическом, так и на гистологическом материале [2, 16, 24, 30, 32]. По данным литературы, чувствительность и специфичность напсина А для определения АДК легкого выше, чем TTF-1: соответственно, 79–85% [27] и 100% [2] против 54–75% [27] и 97–100% [2]. Даже на цитологическом материале иммунореактивность напсина А против TTF-1 составляла 81% чувствительности и 81% специфичности для TTF-1 и 65% чувствительности и 96% специфичности для напсина А [25]. В нашей работе напсин А продемонстрировал чувствительность 94% и специфичность 91% для диагностики МГМ АДК легкого. Некоторые авторы утверждают, что напсин А окрашивает больше опухолевых клеток и в более высоком проценте случаев, чем TTF-1, и негативен во всех без исключения ПКР легкого [2]. Тем не менее в нашем исследовании экспрессия напсина А была выявлена в 3 случаях МГМ ПКР, что, вероятно, связано с наличием смешанной железисто-плоскоклеточной дифференцировки в метастазе. Использование напсина А все шире внедряется в клиническую практику [4, 11, 12]. Его применение в комбинации с TTF-1 способно улучшить диагностическую точность, особенно для определения низкодифференцированных форм рака легкого [25, 33].

Современные исследования первичных опухолей при РЛ, проведенные на большом материале, предлагают использование панели иммуномаркеров, включающую в себя антитела к p63, цитокератинам 5/6 и 7, TTF-1, напсину А, а также применение реакции на муцин для оценки координированной иммунореактивности этих маркеров в дифференциальной диагностике большинства случаев, ранее обозначаемых как низкодифференцированный НМКРЛ в АДК или ПКР [27].

Цитокератин 18 показал высокую чувствительность, но низкую специфичность (табл.), что ставит под сомнение его включение в оптимальную панель для диагностики гистологического типа РЛ. Мы также скептически относимся к включению в эту панель цитокератина 7, поскольку при РЛ, подобно цитокератину 18 в нашей серии, данный маркер обладает, несмотря на высокую чувствительность, довольно низкой специфичностью [18, 34].

В отношении МГМ ПКР нами установлена специфичность 98% для обоих маркеров – p63 и цитокератинов 5/6. Чувствительность данных маркеров тоже была высока – 91% и 87%, соответственно. Известно, что эти маркеры могут экспрессироваться и при других формах РЛ. В ПКР никогда не экспрессируются одновременно оба маркера: экспрессия в ядрах опухолевых клеток p63, а в цитоплазме этих же клеток – цитокератинов 5/6 выявляется только в ПКР, но не в других вариантах РЛ [12, 13].

Имеются работы, предлагающие для диагностики форм РЛ всего два антитела – TTF-1 и напсин А, согласно которым патоморфолог должен придерживаться следующего диагностического алгоритма: в АДК оба маркера позитивны, в ПКР оба негативны, в МКР напсин А негативен, а TTF-1 позитивен [29]. Кроме того, опубликованы работы по исследованию АДК легкого, где при изучении экспрессии обоих маркеров – напсина А и TTF-1 – обнаружено, что они экспрессируются в опухоли одновременно только в 79% АДК, а в остальных случаях экспрессия одного из них отсутствовала [2]. Именно поэтому мы склонны считать такую «редуцированную» панель недостаточной в отсутствии «позитивных» антител, способных подтвердить ПКР легкого, занимавший в МГМ на нашем материале существенную часть опухолей (18,5%).

Последние разработки в ИГХ-исследовании привели к внедрению в практику мультиплексных панелей антител. Такие панели позволяют одновременно оценивать множество иммуномаркеров для улучшения эффективности исследования, особенно в сложных случаях. В настоящее время доступны «коктейли» из напсина А и TTF-1 в виде двухцветного комплекса ИГХ-антител, при этом в АДК легкого напсин А окрашивает цитоплазму, а TTF-1 – ядра опухолевых клеток. Подобный ИГХ-«коктейль» с ядерной окраской p63, цитоплазматической и мембранной окраской цитокератинами 5/6 используется для диагностики ПКР [4, 12]. Иммуногистохимическая панель, состоящая из четырех антител (напсин А, TTF-1, p63, цитокератины 5/6), в настоящее время признана оптимальной для верификации гистологических форм НМКРЛ [13]. Другие антитела намного менее эффективны в дифференциальной диагностике между АДК и ПКР [5, 13, 18, 22]. Качество данной панели для решения названной задачи столь высоко, что компании-производители создали двойной комплекс («коктейль») из пар антител – TTF-1/напсин А и p63/цитокератины 5/6, соответственно, с ядерным и цитоплазматическим маркером [20]. Этот ИГХ-комплекс эффективен для дифференциальной диагностики даже по материалу тонкоигольной биопсии [20]. Некоторые исследователи высказывали мнение, что для ИГХ диагностики РЛ лучше использовать только 3 антитела, исключая из-за недостаточной специфичности из панели цитокератины 5/6, несмотря на их высокую чувствительность [18]. На нашем материале этот маркер показал высокую чувствительность и специфичность в отношении МГМ ПКР. В настоящее время ИГХ-панель из 4 антител признана золотым стандартом дифференциальной диагностики в случаях низкодифференцированных участков в НМРЛ [13, 17], с чем сложно не согласиться.

Заключение

МГМ РЛ – самая распространенная и морфологически гетерогенная группа метастатических опухолей, требующая в условиях современной медицины точной морфологической диагностики с обязательным применением иммуногистохимического метода исследования.

Оптимальной иммуногистохимической панелью для диагностики гистологических типов НМРЛ в МГМ в рамках современной классификации является применение 4 антител (напсин А, TTF-1, p63, цитокератины 5/6).

Нейрохирургическое вмешательство (операция, биопсия) по поводу МГМ РЛ имеет не только лечебную, но и диагностическую цель – верифицировать РЛ и его морфологический вариант по полученному материалу.

Литература

1. *Altman G.M.* J.M. Bland Statistics Notes: Diagnostic tests 1: sensitivity and specificity // BMJ. 1994. V. 308 (June). P. 1552.
2. *Bishop J.A.*, *Sharma R., Illei P.B*. Napsin A and thyroid transcription factor-1 expression in carcinomas of the lung, breast, pancreas, colon, kidney, thyroid, and malignant mesothelioma // Hum Pathol. 2010. V. 41. P. 20–5.
3. *Cohen M.H.*, *Gootenberg J., Keegan P., Pazdur R.* FDA drug approval summary: bevacizumab (Avastin) plus Carboplatin and Paclitaxel as first-line treatment of advanced / metastatic recurrent nonsquamous non-small cell lung cancer. Oncologist. 2007. V. 12. P. 713–8.
4. *Fatima N., Cohen C., Lawson D., Siddiqui M.T.* TTF-1 and Napsin A double stain: a useful marker for diagnosing lung adenocarcinoma on fine-needle aspiration cell blocks // Cancer Cytopathol. 2011. Apr 25. V. 119(2). P. 127–33.
5. *Fatima N., Cohen C., Siddiqui M.T.* DOG1 Utility in diagnosing gastrointestinal stromal tumors on fine-needle aspiration // Cancer Cytopathol. 2011. V. 119. P. 202–8.
6. *Haque A.K., Syed S., Lele S.M., Freeman D.H., Adegboyega P.A.* Immunohistochemical study of thyroid transcription factor-1 and HER2/neu in non-small cell lung cancer: strong thyroid transcription factor-1 expression predicts better survival. Appl Immunohistochem Mol. // Morphol. 2002. Jun.10(2). P. 103–9.
7. *Herbst R.S.* Bevacizumab / chemotherapy in non-small-cell lung cancer: looking for a few good men? // Clin Lung Cancer. 2008. V. 9. P. 75–6.
8. *Herbst R.S.* Toxicities of antiangiogenic therapy in non-small-cell lung cancer // Clin Lung Cancer. 2006. V. 8. Suppl 1. P. 23–30.
9. *Hirsch F.R., Spreafico A., Novello S., Wood M.D,. Simms L., Papotti M.* The prognostic and predictive role of histology in advanced non-small cell lung cancer: a literature review // J Thorac Oncol. 2008. V. 3. P. 1468–81.

10. Jagirdar J. Application of immunohistochemistry to the diagnosis of primary and metastatic carcinoma to the lung // Arch Pathol Lab Med. 2008. V. 132. P. 384–96.
11. *Kalhor N., Zander D.S., Liu J.* TTF-1 and p63 for distinguishing pulmonary small-cell carcinoma from poorly differentiated squamous cell carcinoma in previously pap-stained cytologic material // Mod Pathol. 2006. V. 19. P. 1117–23.
12. *Khayyata S., Yun S., Pasha T., Jian B., McGrath C., Yu G. et al.* Value of P63 and CK5 / 6 in distinguishing squamous cell carcinoma from adenocarcinoma in lung fine-needle aspiration specimens // Diagn Cytopathol. 2009. V. 37. P. 178–83.
13. *Kim M.J., Shin H.C., Shin K.C., Ro J.Y.* Best immunohistochemical panel in distinguishing adenocarcinoma from squamous cell carcinoma of lung: tissue microarray assay in resected lung cancer specimens // Ann Diagn Pathol. 2012 Oct 3. pii. S1092-9134(12)00103-7. doi: 10.1016/j.anndiagpath.2012.07.006.
14. *Lau S.K., Luthringer D.J., Eisen R.N.* Thyroid transcription factor-1: a review // Appl Immunohistochem Mol Morphol. 2002. V. 10. P. 97–102.
15. *Lee H.J., Lee C.H., Jeong Y.J., Chung D.H., Goo J.M., Park C.M., Austin J.H.* IASLC/ATS/ERS International Multidisciplinary Classification of Lung Adenocarcinoma: Novel Concepts and Radiologic Implications // J Thorac Imaging. 2012 Nov. V. 27(6). P. 340–53.
16. *Lin S., Na C.L., Akinbi H.T., Apsley K.S., Whitsett J.A., Weaver T.E.* Surfactant protein B (SP-B) mice are rescued by restoration of SP-B expression in alveolar type II cells but not Clara cells // J Biol Chem. 1999. V. 274. P. 9168–74.
17. *Mukhopadhyay S., Katzenstein A.L.* Subclassification of non-small cell lung carcinomas lacking morphologic differentiation on biopsy specimens: Utility of an immunohistochemical panel containing TTF-1, napsin A, p63, and CK5/6 // Am J Surg Pathol. 2011 Jan. V. 35(1). P. 15–25.
18. *Noh S., Shim H.* Optimal combination of immunohistochemical markers for subclassification of non-small cell lung carcinomas: A tissue microarray study of poorly differentiated areas // Lung Cancer. 2012 Apr. V. 76(1). P. 51–55.
19. *Sandler A.* Bevacizumab in non small cell lung cancer // Clin Cancer Res. 2007;13:s4613–6.
20. *Sethi S., Geng L., Shidham V.B., Archuletta P., Bandyophadhyay S., Feng J., Madan S., Shi D., Tranchida .P, Giorgadze T.* Dual color multiplex TTF-1 + Napsin A and p63 + CK5 immunostaining for subcategorizing of poorly differentiated pulmonary non-small carcinomas into adenocarcinoma and squamous cell carcinoma in fine needle aspiration specimens // Cytojournal. 2012. 9. 10. Epub 2012 Mar 31.
21. *Shidham V.B.* Respiratory Cytology. In: Atkinson BF, editor. Atkinson Atlas of Diagnostic Cytopathology. 2nd ed. Philadelphia, PA: W. B. Saunders Company. 2004. P. 273–356. Chapter 7.
22. *Shidham V.B., Kajdacsy-Balla A.A.* Immunohistochemistry: Diagnostic and Prognostic Applications. In: Detrick B, Hamilton R.G., Folds J.D., editors. Manual of Molecular and Clinical Laboratory Immunology. 7th ed. Philadelphia, PA: American Society of Microbiology Press. 2006. P. 408–13. Chapter 47.
23. *Shidham V.B., Atkinson B.F.* Immunocytochemistry of effusion fluids: Introduction to the SCIP approach. In: Shidham V.B., Atkinson B.F., editors. Cytopathologic Diagnosis of Serous Fluids. Philadelphia, PA: Elsevier (W. B. Saunders Company). 2007. P. 55–78. Chapter 5.
24. *Schultz H., Kähler D., Branscheid D., Vollmer E., Zabel .P, Goldmann T.* TKTL1 is overexpressed in a large portion of non-small cell lung cancer specimens // Diagn Pathol. 2008. V. 3. P. 35.
25. *Stoll L.M., Johnson M.W., Gabrielson E., Askin F., Clark D.P., Li Q.K.* The utility of napsin-A in the identification of primary and metastatic lung adenocarcinoma among cytologically poorly differentiated carcinomas // Cancer Cytopathol. 2010. V. 118. P. 441–9.
26. *Tabouret E., Chinot O., Metellus P., Tallet A., Viens P., Gonçalves A.* Recent trends in epidemiology of brain metastases: an overview // Anticancer Res. 2012 Nov. V. 32 (11). P. 4655–62.
27. *Terry J., Leung S., Laskin J., Leslie K.O., Gown A.M., Ionescu D.N.* Optimal immunohistochemical markers for distinguishing lung adenocarcinomas from squamous cell carcinomas in small tumor samples // Am J Surg Pathol. 2010. V. 34. P. 1805–11.
28. *Travis W.D., Brambilla E., Muller-Hermelink H.K., Harris C.C.* Pathology and Genetics of Tumours of the Lung, Pleura, Thymus, and Heart. Lyon, France. IARC. 2004. (World Health Organization Classification of Tumours).
29. *Turner B.M., Cagle P.T., Sainz I.M., Fukuoka J., Shen S.S., Jagirdar J.* Napsin A, a new marker for lung adenocarcinoma, is complementary and more sensitive and specific than thyroid transcription factor 1 in the differential diagnosis of primary pulmonary carcinoma: evaluation of 1674 cases by tissue microarray // Arch Pathol. Lab Med. 2012 Feb. V. 136 (2). P. 163–71.
30. *Ueno T., Linder S., Na C.L., Rice W.R., Johansson J., Weaver T.E.* Processing of pulmonary surfactant protein B by napsin and cathepsin H // J Biol Chem. 2004. V. 279. P. 16178–84.
31. *Wu M., Wang B., Gil J., Sabo E., Miller L., Gan L., Burstein D.E.* p63 and TTF-1 immunostaining. A useful marker panel for distinguishing small cell carcinoma of lung from poorly differentiated squamous cell carcinoma of lung // Am J Clin. Pathol. 2003 May. V. 119 (5). P. 696–702.
32. *Yang M., Nonaka D.* A study of immunohistochemical differential expression in pulmonary and mammary carcinomas // Mod Pathol. 2010. V. 23. P. 654–61.
33. *Ye J., Findeis-Hosey J.J., Yang Q., McMahon L.A., Yao J.L., Li F., Xu H.* Combination of napsin A and TTF-1 immunohistochemistry helps in differentiating primary lung adenocarcinoma from metastatic carcinoma in the lung // Appl Immunohistochem Mol Morphol. 2011 Jul. V. 19 (4). P. 313–17.
34. *Zhou Z.Y., Yang G.Y., Zhou J., Yu M.H.* Significance of TRIM29 and β-catenin expression in non-small-cell lung cancer // J Chin Med Assoc. 2012 Jun. V. 75 (6). P. 269–74.

MORPHOLOGIC AND IMMUNOHISTOCHEMICAL CHARACTERISTICS OF LUNG CANCER METASTASIS TO THE BRAIN. ORIGINAL STUDY OF 126 CASES

D.L. Rotin, O.V. Paklina , G.L. Kobyakov

It is now known that lung cancer represented by heterogeneous group of neoplasms is a common source of brain metastases. Clinical, biological and immunohistochemical characteristics of primary lung cancer are studied much better than those of brain metastases. Considering new classifications and growing possibilities of targeted therapy, features of expression of the most important immunohistochemical markers in lung cancer metastasis to the brain must be taken into account. We studied clinical, morphologic and immunohistochemical characteristics of 126 cases of lung cancer metastasis to the brain followed by determining the sensitivity and specificity of each marker. We developed an optimal panel for the differential diagnosis of lung cancer metastasis to the brain, which included napsin A, TTF-1, p63, and cytokeratins 5/6. Review of the literature on the subject is presented.

Key words: lung cancer, metastases, brain, targeted therapy, differential diagnosis

Информация об авторах

Ротин Д.Л. – канд. мед. наук, старший научный сотрудник патологоанатомической лаборатории НИИ нейрохирургии имени акад. Н.Н. Бурденко РАМН.
Адрес: 125047, Москва, ул. 4-я Тверская-Ямская, д. 16.

Кобяков Г.Л. – докт. мед. наук, старший научный сотрудник 7-го нейрохирургического отделения НИИ нейрохирургии имени акад. Н.Н. Бурденко РАМН.
Адрес: 125047, Москва, ул. 4-я Тверская-Ямская, д. 16.

Паклина О.В. – докт. мед. наук, заведующая патологоанатомическим отделением ФМБЦ им. А.И. Бурназяна ФМБА России.
Адрес: 123098, Москва, ул. Маршала Новикова, д. 23.

Материал поступил в редакцию 6 декабря 2012 года.

© Солейко Е.В., 2013

УДК: 616.127-005.8:541.138

ХРОНИЧЕСКАЯ ПОСТИНФАРКТНАЯ АНЕВРИЗМА СЕРДЦА: КЛИНИКО-МОРФОЛОГИЧЕСКИЕ ПАРАЛЛЕЛИ ОСЛОЖНЕННОГО ТЕЧЕНИЯ

Е.В. Солейко

Винницкий национальный медицинский университет им. Н.И. Пирогова

Проведен ретроспективный анализ 59 историй болезни умерших в течение 2002–2012 годов пациентов с постинфарктным кардиосклерозом, осложненным хронической постинфарктной аневризмой сердца. В структуре анализа учитывались клинические характеристики и данные патологоанатомического и патогистологического исследований. Полученные данные позволили провести клинико-морфологическую идентификацию типов хронической постинфарктной аневризмы сердца и выделить группы риска среди пациентов с осложненным течением постинфарктного кардиосклероза.

Ключевые слова: постинфарктное ремоделирование сердца, клинико-морфологическое сопоставление

Ишемическая болезнь сердца (ИБС) сегодня является не только основным диагнозом XXI века, но и одной из наиболее актуальных социально-медицинских проблем современности [1]. Особое место в общей структуре ИБС занимает инфаркт миокарда с исходом в кардиосклероз. В свою очередь, состояние левого желудочка после перенесенного инфаркта миокарда в значительной степени определяет выживаемость пациентов с ИБС. Начиная с 90-х годов XX столетия изучение причинно-следственных связей, лежащих в основе постинфарктной дисфункции миокарда – постинфарктного сердца, заняло заметное положение в кардиологической науке. Появление в связи с этим концепции постинфарктного ремоделирования сердца ассоциируется с постинфарктной дилатацией левого желудочка и связанным с ней комплексом адаптационных, а позже – дизадаптационных процессов, развивающихся поэтапно [8]. Патогенез ремоделирования левого желудочка сопровождается включением множества факторов, обеспечивающих приспособление к новым условиям функционирования.

Научными исследованиями последнего десятилетия [6, 7] выделены такие факторы, как структурная реорганизация стенки, гипертрофия миоцитов, увеличение мышечной массы без утолщения стенки. При этом показано, что глубина процесса ремоделирования не проявляет зависимости от особенностей кровоснабжения миокарда [2]. Таким образом, процесс ремоделирования постинфарктного сердца сложен, а его проявления полиморфны.

Особую нишу в постинфарктном ремоделировании, приводящем к значительным изменениям свойств тканей, архитектоники миокарда, возникновению разнообразных деформаций на фоне асинергической кинетики стенок, нарушения стереометрических соотношений в полости желудочка, занимает постинфарктный кардиосклероз у пациентов с хронической постинфарктной аневризмой сердца (ХПАС). С учетом того, что каждый 4–5-й трансмуральный инфаркт миокарда осложняется ХПАС [5], существует необходимость более детального изучения клинико-морфологических параллелей и связанных с ними механизмов ремоделирования при осложненном ХПАС течении постинфарктного кардиосклероза.

Приведенные данные обусловили актуальность нашего исследования и определили цель работы – провести клинико-морфологическую идентификацию типов ХПАС для выделения групп риска среди пациентов с осложненным течением постинфарктного кардиосклероза.

Материалы и методы

В соответствии с поставленной целью был проведен ретроспективный анализ 59 историй болезней умерших в течение 2002–2012 годов пациентов с постинфарктным кардиосклерозом, осложненным ХПАС, вскрытие которых проводилось на базе филиала № 1 Винницкого областного патологоанатомического бюро. Среди умерших пациентов было 43 мужчины (73,34%) и 16 женщин (26,66%) в возрасте от 48 до 79 лет. Пациенты были распределены на четыре возрастные группы: от 41 до 50 лет (2 человека), от 51 до 60 лет (25 человек), от 61 до 70 лет (20 человек), от 71 до 80 лет (12 человек).

В структуре анализа учитывались клинические характеристики, включавшие анамнестические, клинико-лабораторные, гемодинамические параметры, данные патологоанатомического и патогистологического исследований.

Результаты и обсуждение

Анализ клинических параметров выявил, что среди умерших пациентов с ХПАС преобладали мужчины (73,34%). Наибольший процент умерших с ХПАС составляли больные в возрастном диапазоне 51–60 лет (45,3%), а наименьший в группе 41–50 лет (2 пациента в возрасте 48 и 49 лет). Отличий в возрастном диапазоне среди мужчин и женщин не наблюдалось. В структуре сопутствующей патологии в соответствии с клиническими данными преобладали гипертоническая болезнь (46,6%), сахарный диабет (23,3%), хроническая обструктивная болезнь легких (23,3%), желчнокаменная болезнь и хронический калькулезный холецистит (10,1%), пептическая язва двенадцатиперстной кишки (10,1%). Инфаркт миокарда, который осложнился образованием ХПАС, был первым у 49 больных (83,1%), вторым – у 10 больных (16,9%).

По данным эхокардиографии мы выделяли два типа двигательной активности аневризмы: акинетический – аневризма без видимой механической активности (акинезия в систоле с деформированным диастолическим контуром) и дискинетический – аневризма, характеризующаяся парадоксальным движением (дискинезия в систоле с деформированным диастолическим контуром). Среди умерших преобладали пациенты с акинетическим типом двигательной активности аневризмы (33 пациента – 55,9%), однако по статистике [3] акинетические аневризмы составляют 47% в общей структуре ХПАС. Таким образом, акинетический тип двигательной активности можно считать более неблагоприятным в прогностическом плане. Полученные данные совпадают с клиническими наблюдениями [2], доказавшими, что и в гемодинамическом плане акинетические аневризмы являются более неблагоприятными.

Полученные данные свидетельствуют, что среди умерших с ХПАС преобладали пациенты с передневерхушечной локализацией аневризмы (50,8%). На втором месте по локализации аневризмы находились пациенты с заднебазальным типом ХПАС (26,6 %). Прижизненный тромбоз эхокардиографическим методом был диагностирован у 12 пациентов (20,3%). По данным аутопсии пристеночный тромбоз выявлен у 18 пациентов с ХПАС (30,5%). Структура непосредственных причин смерти по данным патологоанатомических диагнозов у пациентов с ХПАС представлена в таблице. Нарастающая сердечно-сосудистая недостаточность как непосредственная причина смерти у пациентов с ХПАС в 16 случаях возникала на почве острого повторного трансмурального инфаркта миокарда, в 15 случаях – на фоне постинфарктного кардиосклероза. Кардиогенный шок и острая сосудистая недостаточность развивались исключительно на почве острого повторного трансмурального инфаркта миокарда. Отек и дислокация головного мозга у 2 пациентов возникли в результате ишемического инсульта правого полушария головного мозга на почве тромбоэмболии церебральных артерий, у 1 пациента – в результате геморрагического инсульта в стволе головного мозга с прорывом в желудочки на фоне гипертонической болезни. Нарастающая легочно-сердечная недостаточность возникла на фоне правосторонней нижнедолевой плевропневмонии, эндогенная интоксикация – на фоне серозно-фибринозного перитонита, тромбоза верхней брыжеечной артерии на фоне атеросклероза.

Следует отметить, что у пациентов с акинетическим типом аневризмы непосредственными причинами смерти стали острая сердечно-сосудистая недостаточность (10 пациентов), кардиогенный шок (6 пациентов), отек и дислокация головного мозга (3 пациента), нарастающая сердечно-сосудистая недостаточность (14 пациентов). К тому же у 13 из 14 пациентов с акинетическим типом двигательной активности аневризмы нарастающая сердечно-сосудистая недостаточность возникла на фоне постинфарктного кардиосклероза. Анализ структуры причин смерти позволяет сделать вывод о неблагоприятном характере акинетического типа аневризмы и в прогностическом плане.

По данным некропсии у 26 больных (44,1%) аневризма была образована фиброзной тканью, у 33 (55,9%) строение ткани аневризмы расценивалось как смешанное, фиброзно-мышечное с сохраненными очагами васкуляризации. Проведение клинико-морфологической идентификации выявило, что пациентов, у которых прижизненно ультразвуковыми методами диагностики определялся акинетический тип двигательной активности аневризмы, при патогистологическом исследо-

Таблица

Структура непосредственных причин смерти по данным патологоанатомических диагнозов среди группы больных с постинфарктным кардиосклерозом, осложненным хронической постинфарктной аневризмой сердца

Непосредственная причина смерти	Число больных	%
Нарастающая сердечно-сосудистая недостаточность	32	54,2
Острая сердечно-сосудистая недостаточность	10	16,9
Кардиогенный шок	10	16,9
Отек и дислокация головного мозга	3	5,2
Нарастающая легочно-сердечная недостаточность	2	3,4
Эндогенная интоксикация	2	3,4

вании относили к морфологической группе фиброзно-мышечных аневризм, а пациентов с дискинетическим типом аневризмы – к морфологической группе фиброзных аневризм.

Что касается степени поражения коронарных артерий в изученной группе, наибольшая выраженность окклюзионного процесса наблюдалась в передней межжелудочковой артерии и задней межжелудочковой ветви правой коронарной артерии. В преобладающем числе случаев (86,67%) наблюдалось поражение проксимальных отделов крупных коронарных артерий. Данные наблюдения совпадают с выводами относительно пациентов с ИБС [4]. По распространенности окклюзии коронарного русла наибольшая частота поражения наблюдалась в передней межжелудочковой артерии – 57 пациентов (96,9%). Второе и третье место принадлежали, соответственно, задней межжелудочковой артерии – 32 пациента (54,2%) и заднебоковой ветви огибающей артерии – 26 пациентов (44,1%), что свидетельствует о многососудистом поражении коронарного русла у преобладающего числа больных.

Выводы

Проведение клинико-морфологической идентификации выявило, что ХПАС с акинетическим типом двигательной активности образованы фиброзно-мышечной тканью, ХПАС с дискинетическим типом – фиброзной тканью.

Наиболее неблагоприятными в прогностическом плане являются ХПАС с акинетическим типом двигательной активности, образованные фиброзно-мышечной тканью.

Проведение клинико-морфологической идентификации типов ХПАС позволит в дальнейшем определять тактику дифференцированного подхода к терапии таких пациентов.

Литература

1. *Агеев Ф.Е., Скворцов А.А., Мареев В.Ю., Беленков Ю.Н.* Сердечная недостаточность на фоне ишемической болезни сердца: некоторые вопросы эпидемиологии, патогенеза и лечения // Русский медицинский журнал. 2000. № 15–16. С. 622–626.
2. *Белов Ю.В., Вараксин В.А.* Постинфарктное ремоделирование левого желудочка сердца. От концепции к хирургическому лечению. М.: ДеНово, 2002. 194 с.
3. *Борисов И.А., Попов Л.В., Блеткин А.Н.* Хирургическое лечение постинфарктной аневризмы левого желудочка // Анналы хирургии. 2002. № 3. С. 14–19.
4. *Гаргин В.В.* Значение степени поражения коронарных артерий при ИБС по данным аутопсии // Украинский терапевтический журнал. 2002. Т. 4. № 3. С. 43–44.
5. *Михеев А.А., Клюжев В.М., Ардашев В.Н. и др.* Хирургическое лечение постинфарктных аневризм сердца: Монография. М.: Медпрактика, 2001. 108 с.
6. *Graham H.K., Horn M., Trafford A.W.* Extracellular matrix profiles in the progression to heart failure. European Young Physiologists Symposium Keynote Lecture-Bratislava // Acta Physiol. (Oxf.). 2008. V. 194 (1). P. 3–21.
7. *Lai T., Fallon J.T., Liu J. et al.* Reversibility and pathohistological basis of left ventricular remodeling in hibernating myocardium // Cardiovasc. Pathol. 2000. V. 9. P. 323–35.
8. *Solomon S.D., Glynn R.J., Greaves S. et al.* Recovery of ventricular function after myocardial infarction in the reperfusion era: the healing and early afterload reducing therapy study // Ann. Intern. Med. 2001. V. 134. P. 451–8.

CHRONIC POST-INFARCTION CARDIAC ANEURYSM: CLINICAL AND MORPHOLOGICAL IDENTIFICATION OF COMPLICATED DISEASE

E.V. Soleyeko

Retrospective analysis of medical records of 59 patients with chronic post-infarction cardiosclerosis complicated with cardiac aneurism who died in 2002-2012 was undertaken. Clinical characteristics and data of pathologic and pathohistological examination were included to analysis. The results obtained allowed to identify the clinical and morphological types of chronic post-infarction cardiac aneurism in order to allocate risk groups among patients with complicated post-infarction cardiosclerosis.

Key words: postinfarction cardiac remodeling, clinical and morphological identification

Информация об авторе

Солейко Елена Витальевна - докт. мед. наук, доцент кафедры внутренней медицины № 2 Винницкого национального медицинского университета им. Н.И. Пирогова.
Адрес: 21018, Украина, .г. Винница, ул. Парижской Коммуны, 3/12.
E-mail: irinosp@list.ru

Материал поступил в редакцию 5 декабря 2012 года.

© Коллектив авторов, 2013

УДК 616.24+616.12-008.331.1-005.6-08]:612.13

ОСОБЕННОСТИ ГИСТОАРХИТЕКТОНИКИ СТЕНКИ СОННЫХ АРТЕРИЙ У ЛИЦ С РАЗНОЙ ФОРМОЙ ШЕИ

Л.А. Шестакова, И.В. Кан, П.А. Самотесов, А.А. Левенец, Е.Л. Жуков, А.Н. Русских, А.Д. Шабоха, П.Г. Шнякин, А.А. Залевский, Ю.А. Шеховцова

ГБОУ ВПО «Красноярский государственный медицинский университет им. проф. В.Ф. Войно-Ясенецкого» Министерства здравоохранения Российской Федерации, Красноярск

Большое значение в развитии и прогрессировании заболеваний, связанных с повреждением сонных артерий, имеет гистологическое строение их стенки при разной форме шеи. Целью исследования стало выявление особенностей гистологической структуры стенки общей, наружной и внутренней сонных артерий у лиц с разной формой шеи. В работе представлены данные о толщине оболочек стенки сонных артерий и удельной доле эластических волокон и гладкомышечных клеток в средней оболочке. Выявлены различия этих параметров при разной форме шеи.

Ключевые слова: форма шеи, сонная артерия, гистоструктура, гладкомышечные клетки, эластические волокна

Чтобы понять механизмы развития и прогрессирования заболеваний, связанных с повреждением сонных артерий, необходимо глубоко изучить строение их стенки. Ранним ответом на развитие атеросклероза является утолщение ее средней и внутренней оболочек [2, 3, 6–9]. Фундаментальные исследования показали высокую наследуемость толщины стенки сонных артерий [4, 5]. R. Duggirala et al. (1996) отмечают, что изменение ее толщины в 66% случаев контролируют гены в общей сонной артерии и в 74,9% случаев во внутренней, в меньшей степени влияют курение, сахарный диабет и другие факторы [4]. В исследованиях P.L. Allan et al. (1997) выявлены возрастные и гендерные особенности толщины стенки артериальных сосудов [8]. Толщина комплекса интима–медиа общей сонной артерии, по данным M. Ludwig et al. (2003), была в пределах от 500 мкм до 900 мкм и имела сильную прямую корреляционную связь с возрастом [6].

Немаловажное значение в развитии заболеваний сонных артерий имеет структура средней оболочки их стенки. По данным Г.А. Севрюгиной и И.С. Буториной (2009), после рождения в ней быстро увеличивается масса эластических волокон по сравнению с гладкомышечными клетками [1].

Несмотря на большой объем исследований, данных посвященных конституциональным особенностям гистологического строения стенки сонных артерий, нет. С учетом актуальности проблемы целью исследования стало выявление особенностей гистологической структуры стенки общей, наружной и внутренней сонных артерий у лиц с разной формой шеи.

Материалы и методы

Изучение строения стенки сонных артерий проведено на 33 трупах мужского пола второго периода зрелого возраста (36–60 лет). При заборе материала учитывались время между наступлением смерти и проведением исследования – не более 20 часов; смерть наступила в результате травмы, несовместимой с жизнью, или была насильственной, без повреждения структуры шеи; отсутствовали оперативные вмешательства на органах и сосудах шеи.

Определение формы шеи проводили в соответствии с методикой, разработанной А.Ю. Созон-Ярошевичем.

Для вычисления индекса шеи определяли следующие размеры:

- фронтальный диаметр основания шеи – между акромиально-ключичными сочленениями;
- сагиттальный диаметр основания шеи – от яремной вырезки грудины до остистого отростка VII шейного позвонка;
- длина шеи – от яремной вырезки грудины до нижнего края подбородочного выступа нижней челюсти.

$$\textit{Индекс шеи} = \frac{\textit{средний диаметр основания шеи}}{\textit{длина шеи}} \times 100$$

Из топографо-анатомического доступа для исследования мягких тканей, сосудов и органов передней области шеи человека (уд. рац. пред. № 2493 от 02.04.2010), который проводили между акромиальными отростками по верхнему краю ключиц и над яремной

Показатели индекса шеи при ее разной форме по А.Ю. Созон-Ярошевичу (В.Н. Шевкуненко, 1935)

Форма шеи	Индекс шеи
Длинная и узкая	≤67,2
Промежуточная	67,3–79,5
Короткая и широкая	≥79,6

вырезкой грудины, с дальнейшим отсепаровыванием кожи и подкожно-жировой клетчатки от глубжележащих образований, удаляли комплекс общей, наружной и внутренней сонных артерий. Общую сонную артерию условно делили на 3 участка: 1-й участок – от верхнего края ключицы до пересечения с верхним краем лопаточно-подъязычной мышцы; 2-й участок – между верхним краем лопаточно-подъязычной мышцы и участком бифуркации; 3-й участок – собственно участок бифуркации. Участки общей сонной артерии, наружную и внутреннюю сонные артерии фиксировали в 10% растворе формалина и заливали парафином. Далее на микротоме типа МПС-2 готовили серийные срезы толщиной 3–4 мкм, которые помещали на предметные стекла и окрашивали по Вейгерту. В ходе исследования учитывали морфологический материал с поражением атеросклероза в стадии липидных пятен и полосок в интиме стенки сонных артерий. Цифровые изображения гистологических препаратов для морфометрии получали с помощью светового микроскопа Olympus BX45, цифровой камеры Olympus DP 25 и прикладной программы для фото- и видеодокументации Cell^D. Морфометрическое исследование проводили с использованием программ JMicroVision 1.2.7 и ImageJ 1.45s с плагином Grid в 10 полях зрения. Толщину средней и внутренней оболочек стенки сонных артерий изучали при увеличении гистологических препаратов в 100 раз. Для исследования процентного соотношения гладкомышечных клеток и эластических волокон на фотографии микропрепаратов средней оболочки стенки участков общих, наружных и внутренних сонных артерий, увеличенных в 400 раз, размером 330 × 250 мкм накладывали сетку из 252 равноудаленных точек (рис.). Точки, попавшие на гладкомышечные клетки, помечали синим цветом, на эластические волокна – зеленым. Далее проводили подсчет и вычисление процентного соотношение мышечно-эластических элементов в средней оболочке стенки сонных артерий на единицу площади.

Исследование проводили с соблюдением этических принципов (выписка из протокола № 34/2011 заседания локального этического комитета Красноярского государственного медицинского университета им. проф. В.Ф. Войно-Ясенецкого Минздрава России).

Статистический анализ проводили на персональном компьютере типа Pentium IV с использованием пакета прикладных программ MS Office Excel 2007 и Statistica for Windows 6.0. Нормальность распределения проверяли с использованием критерия Шапиро–Уилка. Оценку различий статистических данных проводили с использованием критерия Пирсона Хи-квадрат (χ^2). Различия считали достоверными при 95% пороге вероятности ($p<0,05$). Количественные признаки в тексте приведены в виде M±m, где M – среднее, m – ошибка средней.

Результаты и обсуждение

Сравнительная характеристика гистологического строения стенок общих, наружных и внутренних сонных артерий у лиц второго периода зрелого возраста с разной формой шеи показала, что толщина их средней и внутренней оболочек неодинакова (табл. 1).

Исследования показали, что наименьшая толщина внутренней оболочки стенки на разных участках общей сонной артерии и внутренней и наружной сонных артерий справа и слева наблюдалась у объектов с длинной и узкой формой шеи. Увеличение толщины более чем в 2 раза было отмечено у лиц с короткой и широкой шеей. Средние показатели толщины внутренней оболочки стенки общих, наружных и внутренних сонных артерий встречались у лиц с шеей промежуточной формы.

Аналогичные межгрупповые различия выявлены в толщине средней оболочки стенки сонных артерий. Установлено, что наименьшая толщина средней оболочки стенки сонных артерий была у лиц с длинной и узкой формой шеи, а наибольшая – у лиц с короткой и широкой формой. Промежуточные показатели определялись у лиц с промежуточной формой шеи.

Выявлены различия в соотношении гладкомышечных клеток и эластических волокон в средней оболочке

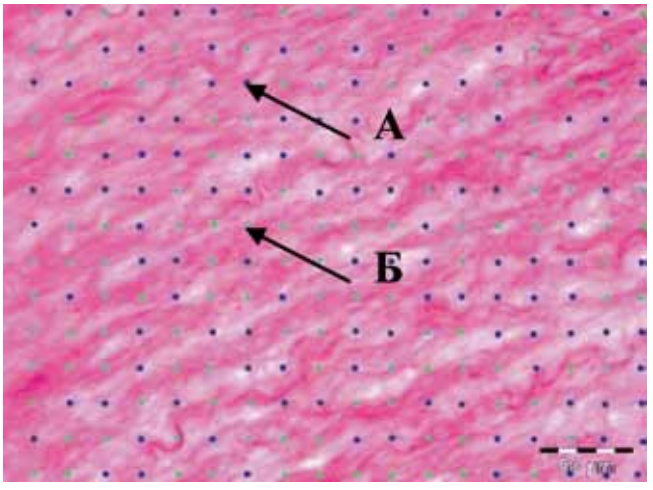

Методика подсчета процентного соотношения гладкомышечных клеток и эластических волокон в средней оболочке стенки общей, наружной и внутренней сонных артерий. Окрашивание по Вейгерту.
А – гладкомышечные клетки (синий цвет)
Б – эластические волокна (зеленый цвет)

Таблица 1

Толщина средней и внутренней оболочек участков общих, наружных и внутренних сонных артерий, мкм (N=33)

Участки артерий	Интима						Медиа					
	ДУ n=9		П n=13		КШ n=11		ДУ n=9		П n=13		КШ n=11	
	справа M±m	слева M±m	справа M±m	слева M±m	справа M±m	слева M±m	справа M±m	слева M±m	справа M±m	слева M±m	справа M±m	слева M±m
1-й участок общей сонной артерии	49,4± 5,8	46,5± 8,1	99,9± 6,7	101,5± 7,2	120,1± 4,9	122,2± 4,4	276,5± 15,0	277,5± 19,2	312,6± 7,0	314,4± 7,3	383,1± 8,6	380,0± 8,1
2-й участок общей сонной артерии	50,4± 6,2	48,6± 8,1	101,6± 6,9	100,3± 7,7	123,4± 5,4	125,1± 5,2	280,8± 16,0	278,6± 19,7	311,8± 7,4	314,8± 8,0	372,9± 9,3	383,2± 7,5
3-й участок общей сонной артерии	69,1± 9,8	71,4± 10,7	149,3± 11,8	145,5± 11,2	197,6± 5,7	200,4± 6,9	272,6± 15,8	253,1± 14,5	267,3± 5,8	265,0± 6,3	309,5± 14,3	313,6± 5,1
Внутренняя сонная артерия	58,7± 7,4	61,4± 9,7	121,4± 9,0	123,7± 9,4	150,8± 6,4	146,9± 6,0	279,1± 16,9	265,1± 17,1	298,5± 7,2	295,0± 7,5	348,2± 13,2	357,1± 10,0
Наружная сонная артерия	61,3± 7,5	61,6± 9,4	122,7± 9,9	121,1± 9,5	149,5± 7,0	143,5± 6,6	274,1± 15,4	263,2± 14,8	300,8± 7,5	294,8± 7,7	345,5± 14,2	342,6± 12,1

$p<0,05$; ДУ – длинная и узкая форма шеи; П – промежуточная форма шеи; КШ – короткая и широкая форма шеи

стенки сонных артерий у лиц с разной формой шеи (табл. 2).

Наибольшее соотношение гладкомышечных клеток к эластическим волокнам обнаружено в средней оболочке стенки сонных артерий у лиц с длинной и узкой формой шеи. На 1-м участке общей сонной артерии на единицу площади их приходилось 59,7±1,2% справа и 56,5±1,3% слева, на 2-м участке – 60,2±1,3% справа и 60,8±1,2% слева, в области бифуркации – 53,1±0,9% справа и 51,2±0,7% слева. В средней оболочке стенки внутренней сонной артерии гладкомышечных клеток было 53,5±0,9% справа и 52,6±1,1% слева, в наружной сонной артерии – 55,5±0,9% справа и 53,4±0,8% слева. Соответственно, доля эластических волокон в средней оболочке стенки 1-го участка общей сонной артерии составляла 40,3±1,2% справа и 43,6±1,3% слева, 2-го участка – 39,9±1,3% справа и 39,2±1,2% слева, 3-го участка – 46,9±0,9% справа и 48,8±0,7% слева, внутрен-

Таблица 2

Соотношение доли эластических волокон (Э) и гладкомышечных клеток (ГМ) средней оболочки стенки общей, наружной и внутренней сонных артерий (N=33)

Участки артерий	Справа			Слева		
	Д n=9 Э:ГМ	М n=13 Э:ГМ	Б n=11 Э:ГМ	Д n=9 Э:ГМ	М n=13 Э:ГМ	Б n=11 Э:ГМ
1-й участок общей сонной артерии	1:1,5	1:1,4	1:1,3	1:1,3	1:1,4	1:1,3
2-й участок общей сонной артерии	1:1,5	1:1,5	1:1,3	1:1,6	1:1,4	1:1,3
3-й участок общей сонной артерии	1:1,1	1:0,9	1:0,7	1:1,1	1:0,8	1:0,7
Внутренняя сонная артерия	1:1,2	1:0,8	1:0,8	1:1,1	1:0,9	1:0,9
Наружная сонная артерия	1:1,3	1:0,8	1:0,8	1:1,2	1:0,7	1:0,7

Д – долихоморфная шея; М – мезоморфная шея; Б – брахиморфная шея

ней сонной артерии – 46,5±0,9% справа и 47,4±1,1% слева, наружной сонной артерии – 44,5±0,9% справа и 46,6±0,8% слева.

Наименьшее соотношение гладкомышечных клеток к эластическим волокнам выявлено в средней оболочке стенки сонных артерий у лиц с короткой и широкой формой шеи. На 1-м участке общей сонной артерии гладкомышечных клеток на единицу площади приходилось 56,1±1,2% справа и 55,6±1,3% слева, на 2-м участке – 56,2±1,3% справа и 56,1±1,6% слева, в области бифуркации – 41,8±1,2% справа и 42,4±1,4% слева. В средней оболочке стенки внутренней сонной артерии гладкомышечных клеток было 45,5±1,0% справа и 46,7±1,0% слева, в наружной сонной артерии – 45,6±0,8% справа и 40,9±1,0% слева. Соответственно, доля эластических волокон в средней оболочке стенки первого участка общей сонной артерии составляла 43,9±1,2% справа и 44,4±1,3% слева, 2-го участка – 43,8±1,3% справа и 43,9±1,6% слева, 3-го участка – 58,2±1,2% справа и 57,6±1,4% слева, внутренней сонной артерии – 54,5±1,0% справа и 53,3±1,0% слева, наружной сонной артерии – 54,4±0,8% справа и 59,1±1,0% слева.

У лиц с промежуточной формой шеи показатели, описанные выше, имели промежуточные значения. В средней оболочке стенки 1-го участка общей сонной артерии доля гладкомышечных клеток составила 58,9±1,0% справа и 58,4±0,9% слева, 2-го участка – 59,4±1,3% справа и 58,4±0,7% слева, 3-го участка – 47,6±2,0% справа и 43,8±1,1% слева, внутренней сонной артерии – 42,7±1,5% справа и 46,7±0,9% слева, наружной сонной артерии – 45,6±1,0% справа и 40,7±1,0% слева. Доля эластических волокон в средней оболочке стенки 1-го участка общей сонной артерии была равна 41,1±1,0% справа и 41,6±0,9% слева, 2-го участка – 40,6±1,3% справа и 41,6±0,7% слева, 3-го участка – 52,4±2,0% справа и 56,2±1,1% слева, внутренней сонной артерии – 57,3±1,5% справа и 53,3±0,9% слева, наружной сонной артерии – 54,4±1,0% справа и 59,3±1,0% слева.

Таким образом, в результате проведенного исследования выявлены различия в гистологической структуре стенки сонных артерий у лиц с разной формой шеи. У лиц с длинной и узкой формой шеи отмечены наименьшая толщина оболочек стенки сонных артерий и наибольшее соотношение гладкомышечных клеток к эластическим волокнами в средней ее оболочке. У лиц с короткой и широкой формой шеи стенки сонных артерий имели наибольшую толщину ее оболочек и наименьшее соотношение гладкомышечных клеток к эластическим волокнам в средней оболочке. У лиц с промежуточной формой шеи показатели, описанные выше, имели промежуточные значения.

Литература

1. *Севрюгина Г.А.* Бифуркация общих сонных артерий особенности формирования и гистоструктуры стенки / Г.А. Севрюгина, И.С. Буторина // Морфологические ведомости. 2009. № 3–4. С. 176–177.
2. Carotid intima–media thickness and the prediction of vascular events / C.M. Robertson, F. Gerry, R. Fowkes et al. // Vasc. Med. 2012. V. 17. N. 4. P. 239–48.
3. Carotid intima-media thickness: correlation with the British Regional Heart Study risk score / G. Geroulakos, D. O'Gorman, A. Nicolaides et al. // J. Intern. Med. 1994. V. 235. N. 5. P. 431–3.
4. Genetic Basis of Variation in Carotid Artery Wall Thickness / R. Duggirala, C.G. Villalpando, D.H. O'Leary et al. // Stroke. 1996. V. 27. P. 833–7.
5. Genetics strongly determines the wall thickness of the left and right carotid arteries / F. Zannad, S. Visvikis, R. Gueguen et al. // Hum. Genet. 1998. V. 103. N. 2. P. 183–8.
6. Intima media thickness of the carotid arteries: early pointer to arteriosclerosis and therapeutic endpoint / M. Ludwig, A. von Petzinger-Kruthoff, M. von Buquoy et al. // Ultraschall. Med. 2003. V. 24. N. 3. P. 162–74.
7. *Peters S.A.E.* Carotid intima–media thickness: a suitable alternative for cardiovascular risk as outcome? / S.A.E. Peters, D.E. Grobbee, M.L. Bots // Eur. J. Prev. Cardiol. 2011. V. 18. N. 2. P. 167–74.
8. Relationship Between Carotid Intima-Media Thickness and Symptomatic and Asymptomatic Peripheral Arterial Disease / P.L. Allan, P.I. Mowbray, A.J. Lee et al. // Stroke. 1997. V. 28. P. 348–53.
9. Usefulness of carotid intima-media thickness measurement and peripheral B-mode ultrasound scan in the clinical screening of patients with coronary artery disease / A. Balbarini, F. Buttitta, U. Limbruno et al. // Angiology. 2000. V. 51. N. 4. P. 269–79.

FEATURES OF ARCHITECTURE OF THE CAROTID ARTERIAL WALLS IN SUBJECTS WITH DIFFERENT NECK SHAPES

L.A.Shestakova, I.V. Kan, P.A. Samotesov, A.A. Levenets, E.L. Zhukov, A.N. Russkikh, A.D. Shabokha, P.G. Shnyakin, A.A. Zalewsky, Yu.A. Shekhovtsova

Histological structure of the carotid artery wall with different neck shapes is essential for development and progression of diseases associated with damage to the carotid artery. The aim of the study was to determine the characteristics of the histological structure of the walls of common, external and internal carotid arteries

in subjects with various neck shapes. The paper presents data on the thickness of the layers of the carotid arteries and proportions of the elastic fibers and smooth muscle cells in tunica media. We revealed the differences of these parameters in persons with various neck shapes.

Key words: neck shape, carotid artery, histological structure, smooth muscle cells, elastic fibers

Информация об авторах

Русских Андрей Николаевич – канд. мед. наук, старший преподаватель кафедры оперативной хирургии с топографической анатомией Красноярского государственного медицинского университета им. проф. В.Ф. Войно-Ясенецкого Минздрава России.
Адрес: 660022, Красноярск, ул. Партизана Железняка, д. 1. E-mail: chegevara-84@mail.ru

Шабоха Анна Дмитриевна – аспирант кафедры оперативной хирургии с топографической анатомией Красноярского государственного медицинского университета им. проф. В.Ф. Войно-Ясенецкого Минздрава России.
Адрес: 660022, Красноярск, ул. Партизана Железняка, д. 1. E-mail: tat_yak@mail.ru

Самотесов Павел Афанасьевич – докт. мед. наук, профессор кафедры оперативной хирургии с топографической анатомией Красноярского государственного медицинского университета им. проф. В.Ф. Войно-Ясенецкого Минздрава России.
Адрес: 660022, Красноярск, ул. Партизана Железняка, д. 1. E-mail: samotesovpa@rambler.ru

Залевский Анатолий Антонович – докт. мед. наук, профессор кафедры оперативной хирургии с топографической анатомией Красноярского государственного медицинского университета им. проф. В.Ф. Войно-Ясенецкого Минздрава России.
Адрес: 660022, Красноярск, ул. Партизана Железняка, д. 1. E-mail: hiatus39@yandex.ru

Шеховцова Юлия Александровна – канд. мед. наук, старший преподаватель кафедры оперативной хирургии с топографической анатомией Красноярского государственного медицинского университета им. проф. В.Ф. Войно-Ясенецкого Минздрава России.
Адрес: 660022, Красноярск, ул. Партизана Железняка, д. 1. E-mail: uyum@rambler.ru

Кан Иван Владимирович – аспирант кафедры оперативной хирургии с топографической анатомией Красноярского государственного медицинского университета им. проф. В.Ф. Войно-Ясенецкого Минздрава России
Адрес: 660022, Красноярск, ул. Партизана Железняка, д. 1. E-mail: Kan_Ivan@inbox.ru

Материал поступил в редакцию 20 ноября 2012 года.

© Годовалова О.С., Савельев С.В., 2013

УДК 611.81-053.001.42

НЕЙРОНАЛЬНАЯ МИГРАЦИЯ ПОД БОРОЗДАМИ И ИЗВИЛИНАМИ НЕОКОРТЕКСА В ФЕТАЛЬНОМ ПЕРИОДЕ ОНТОГЕНЕЗА ЧЕЛОВЕКА

О.С. Годовалова, С.В. Савельев

ФГБУ «НИИ морфологии человека» РАМН, Москва

При иммуногистохимическом исследовании распределения глиального фибриллярного кислого белка (GFAP), нейронального белка β-III-тубулина и фактора нейрональной миграции рилина на соседних серийных срезах была обнаружена гетерогенность рилинзависимых тангенциальных миграций β-III-тубулин-иммунопозитивных нейробластов под бороздами и извилинами в перивентрикулярной области с 14-й по 26-ю неделю пренатального развития. Тангенциальные миграции в большей степени выражены под первичными и вторичными бороздами, чем под прямыми участками коры.

Ключевые слова: развитие неокортекса, борозда, миграция, нейробласты, рилин

В полушариях головного мозга млекопитающих известны радиальные и тангенциальные миграции. Выделяют два типа радиальной миграции – транслокацию и локомоцию. Путем транслокации передвигаются первые мигрирующие в кору клетки, причем как нейробласты, так и клетки радиальной глии [4]. После формирования радиальных глиальных направляющих для нейробласта становится характерна локомоция вдоль волокна радиальной глии, или глиофильная миграция [4, 9]. Будущие нейроны, выходя из вентрикулярной зоны, вытягиваются вдоль глиального волокна и начинают двигаться в сторону коры вдоль волокна радиальной глии, сохраняя связь с ним на всем протяжении [9]. Известно, что под бороздами глиальные волокна короче, чем под извилинами [10], но неясно, влияет ли это на темпы миграции нейробластов в неокортексе внутри борозд. Существуют ли в этих областях свои механизмы координации нейрональных миграций? Исходя из этого, целью данной работы стало изучение особенностей миграции нейробластов под бороздами и извилинами.

Материалы и методы

В работе использовался аутопсийный материал головного мозга плодов человека от 14-й до 34-й недели (20 случаев). Проводилось гистологическое окрашивание фронтальных срезов полушария методом Ниссля, иммуногистохимическое маркирование глиального фибриллярного кислого белка (GFAP), нейронального белка β-III-тубулина и фактора нейрональной миграции рилина на соседних серийных срезах.

Результаты

В 14 недель β-III-тубулин-иммунореактивность выявляется в нервных отростках и телах нейронов и нейробластов по всей толщине стенки полушария. Особо отметим вентрикулярную зону, где маркер присутствует, волокна радиальной глии также маркированы. С 16-й недели наблюдается ослабление β-III-тубулин-иммунореактивности вентрикулярной области, практически полностью исчезает маркирование радиальной глии. В 16 недель β-III-тубулин-иммунореактивность выявляется в большей степени в субвентрикулярной зоне, чем в вентрикулярной. В вентрикулярной зоне отмечаются редкие β-III-тубулин-позитивные клетки с широкой окрашенной каймой цитоплазмы вокруг плотного ядра и густо окрашенными отростками (рис. 1 А). Отметим, что в перивентрикулярной области под бороздами встречается много β-III-тубулин-позитивных клеток, тела которых тангенциально вытянуты (рис. 1 Б). β-III-тубулин выявляется также в обильной сети нервных волокон интермедиальной, корковой и краевой зон; умеренное маркирование отмечено в телах всех нейробластов и нейронов корковой и краевой зон. В средней части корковой пластинки после 16,5 недели выявляются редкие β-III-тубулин-иммунопозитивные клетки пирамидной и звездчатой формы. Подобный характер распределения β-III-тубулин-иммунореактивности сохраняется до 23-й недели. После 23-й недели в вентрикулярной зоне перестают выявляться мультиполярные β-III-тубулин-иммунопозитивные нейроны с длинными отростками. Для этой зоны становятся характерны β-III-тубулин-позитивные клетки с короткими отростками.

Маркер GFAP на стадии 14 недель не выявляется. С 16-й недели GFAP обнаруживается в вентрикулярной зоне стенки полушария и радиально отходящих из нее волокнах. С 16,5 по 23-ю неделю GFAP-позитивные клетки присутствуют в вентрикулярной и субвентрикулярной зонах стенки полушария. Также обнаруживаются радиально направленные волокна в интермедиальной зоне. С 24-й недели пренатального развития, или после стадии сглаженной шпорной борозды, в интермедиальной зоне начинают выявляться единичные GFAP-иммунопозитивные астроциты, а с 26-й недели GFAP-иммунопозитивные астроциты обнаруживаются также в краевой зоне (рис. 1 В).

Рилин-иммунореактивность в 14–34 недель пренатального развития выявляется в клетках краевого слоя неокортекса шпорной, теменно-затылочной борозд и прямых участков коры. Окрашен также окружающий эти клетки матрикс краевой зоны. С возрастом наблюдается ослабление маркирования этих клеток, что указывает на ослабление экспрессии фактора радиальной миграции рилина. В период с 16-й по 26-ю неделю на границе субвентрикулярной и интермедиальной зон выявляются клетки и волокна, в цитоплазме которых содержатся рилин-позитивные гранулы (рис. 1 Г). Часто хорошо прослеживается тангенциальная ориентация этих волокон. Интенсивность рилин-иммунореактивности таких волокон, как правило, связана с глубиной борозды, под которой они наблюдаются. Чем глубже борозда, тем интенсивнее иммуногистохимическая реакция на рилинподобных волокнах.

Обсуждение

Согласно полученным данным, с 16-й недели выявляется GFAP-иммунопозитивная радиальная глия. Вдоль нее происходят миграции вытянутых биполярных нейробластов, цитоплазма которых иммунопозитивна к β-III-тубулину. На более ранних стадиях

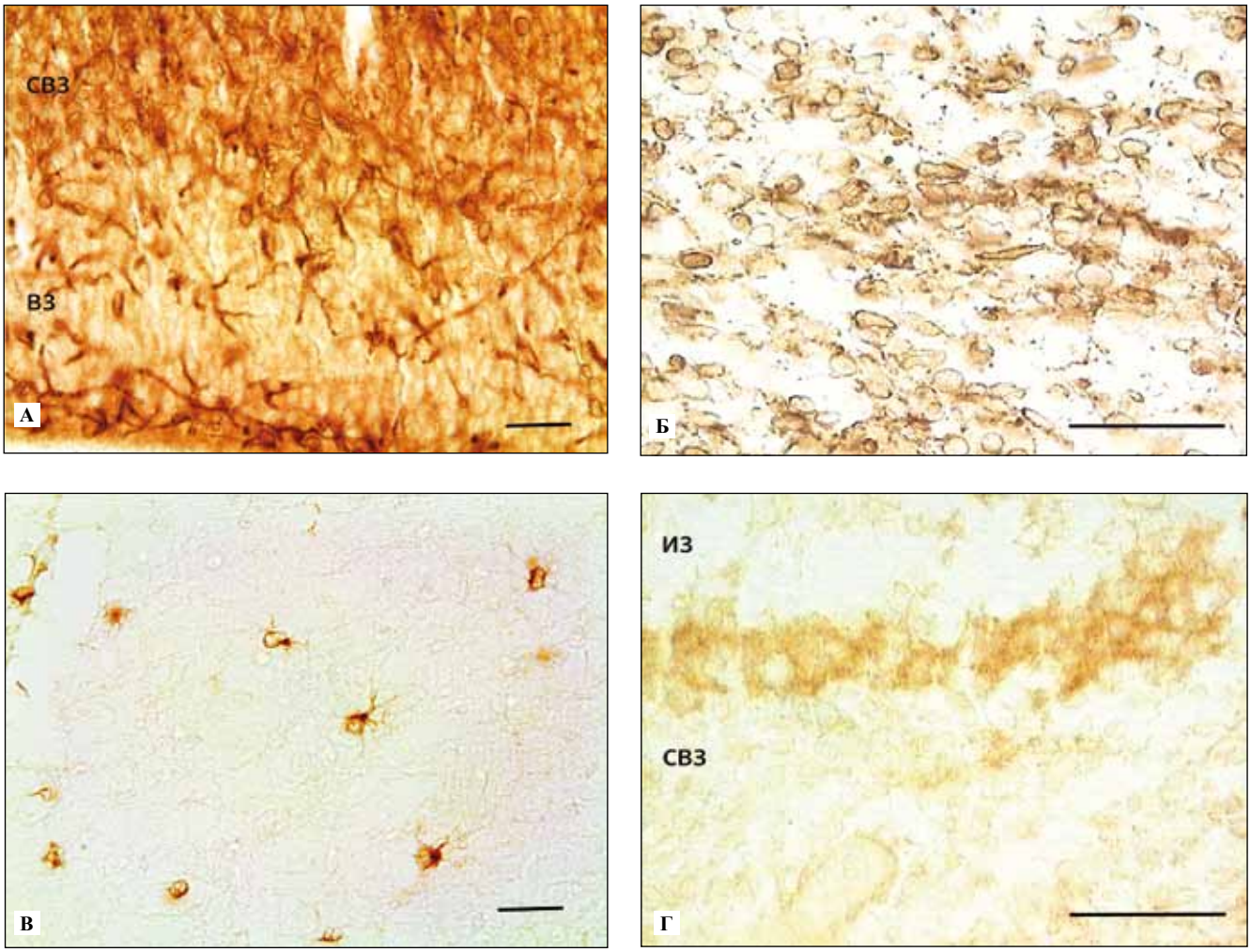

Рис. 1. А – β-III-тубулин-иммунопозитивные клетки с отростками в вентрикулярной зоне (ВЗ), 16,5 недели; Б – β-III-тубулин-иммунопозитивные тангенциально вытянутые тела нейробластов в перивентрикулярной области под шпорной бороздой, 19 недель; В – GFAP-иммунопозитивные астроциты в интермедиальной зоне, 26 недель; Г – рилин-иммунопозитивные гранулы на границе субвентрикулярной (СВЗ) и интермедиальной (ИЗ) зон, 19 недель; линейка 20 мкм

радиальные волокна GFAP-иммунонегативны, хотя на гистологических препаратах этой стадии хорошо различимы радиальные отростки клеток, тела которых располагаются в вентрикулярной зоне, а отростки заканчиваются в краевой зоне. Согласно данным N. Zecevic [12], экспрессия GFAP клетками радиальной глии выявляется с 5,5-й недели (клон 6F2), а B.H. Choi, L.W. Lapham [3] обнаруживали GFAP-экспрессию с 10-й недели (клон не указан).

Мы полагаем, что начало экспрессии отдельных изоформ белка может различаться. В своей работе мы использовали моноклональные антитела, клон GA-5. Появление данной изоформы белка с 16-й недели может быть связано с некими морфогенетическими событиями в стенке полушария. После 23-й недели характерно появление GFAP-иммунопозитивных астроцитов, что свидетельствует об ослаблении радиальной миграции, дифференцировке радиальной глии в астроциты.

С помощью иммуногистохимической реакции на рилин на границе субвентрикулярной и интермедиальной зон было выявлено достаточное количество тангенциально направленных рилин-иммунопозитивных волокон и тел клеток (рис. 1 Г). В этой же области наблюдаются тангенциально вытянутые тела клеток, хорошо различимые на гистологических препаратах. С помощью иммуногистохимической реакции на β-III-тубулин было показано, что большинство этих клеток является нейробластами (рис. 1 Б). Недавние исследования на мутантных мышах reeler также подтверждают рилинзависимую тангенциальную миграцию нейробластов из вентрикулярной зоны [2]. Согласно нашему исследованию, существуют принципиальные различия в характере миграции под бороздами и под прямыми участками коры. В области дна борозд для вентрикулярной/субвентрикулярной зон характерно уменьшение их ширины. Наблюдается большее количество тангенциально вытянутых тел клеток в субвентрикулярной зоне под бороздами. Уровень рилин-иммунореактивности на границе интермедиальной и субвентрикулярной зон под бороздами выше, чем под прямыми участками неокортекса.

Кроме нейробластов в вентрикулярной и субвентрикулярной зонах мы выявили β-III-тубулин-позитивные мультиполярные клетки с плотным ядром и обширной цитоплазмой на фоне бесцветных или слабо окрашенных клеток-предшественников. Морфология ядра и β-III-тубулин-позитивной цитоплазмы характеризует эти клетки как вышедшие из пролиферации нейроны. Возможно, это мигрирующие нейроны, которые пускают в разные стороны свои длинные отростки в поисках сигнала о дальнейшем пути следования. Отметим, что выявляются также очень редкие, подобные описанным выше клеткам радиально расположенные β-III-тубулин-позитивные клетки в субвентрикулярной зоне, но не в интермедиальной. Известно, что основные тангенциальные пути расположены в интермедиальной, субвентрикулярной и краевой зонах. Из интермедиальной зоны часть интернейронов может в определенный момент радиально направиться в вышележащую кору головного мозга. Другая часть интернейронов, прежде чем достичь своего конечного положения в коре, мигрирует к вентрикулярной области, где, вероятно, клетки получают информацию о своей будущей позиции в коре. Далее они радиально, мигрируя вдоль глиального волокна, достигают коры. Подобные нисходящие миграции интернейронов встречаются также из краевой зоны [5, 8]. В работе на крысах показано, что большинство нейробластов (82%), произошедших из вентрикулярной зоны, быстро принимает биполярную форму и мигрирует в субвентрикулярную зону. Далее они становятся мультиполярными и примерно на сутки прекращают какую-либо миграцию. Потом 59% мультиполярных нейронов совершает ретроградное движение в вентрикулярный слой, откуда они будут мигрировать вдоль глиального волокна. Для нейробластов из субвентрикулярной популяции, рожденных симметричным делением, в 70% случаев также характерно ретроградное движение в вентрикулярную область [8]. В ряде других исследований аналогично показано наличие мультиполярных нейронов на границе субвентрикулярной и интермедиальной зон. Вероятно, эти нейроны стоят на развилке, ожидая неких сигналов, чтобы начать тангенциальную или радиальную миграцию [7, 11].

В нашем исследовании в интермедиальной зоне, где радиально мигрируют множественные нейробласты, не удается идентифицировать более интенсивно окрашенные и морфологически зрелые нейроны. Такие редкие радиально направленные нейроны выявляются лишь в субвентрикулярной и корковой зонах. Не исключено, что это может указывать на быстрые темпы миграции в интермедиальной области по сравнению с долгим периодом пребывания этих нейронов на границе с субвентрикулярной областью.

С другой стороны, эти клетки могут координировать пути миграции нейробластов. Для этого они образуют своими отростками густую сеть в пределах вентрикулярной зоны уже с 16,5 недели (рис. 1 А). Последние исследования выявляют электрическую активность в субвентрикулярной зоне человека уже с 16-й недели гестации [6]. Согласно ранее полученным данным [1], ГАМК-ергическая синаптическая активность в вентрикулярной зоне регистрируется только с 26-й недели внутриутробного развития. Возможно, эти клетки регулируют миграцию посредством другого медиатора – глутамата или ацетилхолина, поскольку известна доминирующая роль возбуждающей синаптической активности на ранних этапах развития головного мозга, либо взаимодействия этих мультиполярных клеток с клетками-мишеням не имеют синаптического характера.

Выводы

Обнаружена гетерогенность рилинзависимых тангенциальных миграций β-III-тубулин-иммунопозитивных нейробластов под бороздами и извилинами в перивентрикулярной области с 14-й по 26-ю неделю пренатального развития. Тангенциальные миграции в большей степени выражены под первичными и вторичными бороздами, чем под прямыми участками коры.

С 16,5 по 23-ю неделю в вентрикулярной зоне обнаружены β-III-тубулин-иммунопозитивные мультиполярные нейроны с плотным ядром и широкой цитоплазмой, функциональная роль которых спорна. Полагаем, что они существуют для координации миграции нейробластов.

Для сроков после 23-й недели характерно появление GFAP-иммунопозитивных астроцитов, что свидетельствует об ослаблении радиальной миграции нейробластов, дифференцировке радиальной глии в астроциты.

Литература

1. *Годовалова О.С., Савельев С.В.* Экспрессия ГАМК транспортера (GAT-1) и глиального фибриллярного кислого белка (GFAP) в созревающем неокортексе человека // Российский медико-биологический вестник им. И.П. Павлова. 2012. № 2. С. 132–137.
2. *Britanova O. Alifragis P., Junek S., Jones K., Gruss P., Tarabykin V.* A novel mode of tangential migration of cortical projection neurons // Developmental Biology. 2006. V. 298. N. 1. P. 299–311.
3. *Choi B.H., Lapham L.W.* Radial glia in the human fetal cerebrum: a combined Golgi, immunofluorescent and electron microscopic study // Brain Res. 1978. V. 148. P. 295–311.
4. *Hatanaka Y., Hisanaga S., Heizmann C.W., Murakami F.* Distinct migratory behavior of early- and late-born neurons derived from the cortical ventricular zone // J. Comp. Neur. 2004. V. 479. N. 1. P. 1–14.
5. *Kriegstein A.R., Noctor S.C.* Patterns of neuronal migration in the embryonic cortex // TRENDS in Neurosciences. 2004. V. 27. N. 7. P. 392–9.
6. *Moore A.R., Filipovic R., Mo Z., Rasband M.N., Zecevic N., Antic S.D.* Electrical Excitability of Early Neurons in the Human Cerebral Cortex during the Second Trimester of Gestation // Cerebral Cortex. 2009. V. 19. P. 1795–1805.
7. *Nadarajah B., Alifragis P., Wong R.O.L., Parnavelas J.G.* Neuronal Migration in the Developing Cerebral Cortex: Observations Based on Real-time Imaging // Cerebral Cortex. 2003. V. 13. N. 6. P. 607–11.
8. *Noctor S.C., Martinez-Cerdeno V., Ivic L., Kriegstein A.R.* Cortical neurons arise in symmetric and asymmetric division zones and migrate through specific phases // Nat. Neurosci. 2004. V. 7. P. 136–44.
9. *Rakic P.* Mode of cell migration to the superficial layers of fetal monkey neocortex // J. Comp. Neur. 1972. V. 145. P. 61–84.
10. *Smart H.M., Mcsherry G.M.* Gyrus formation in the cerebral cortexs in the ferret // J. Anat. 1986. V. 146. P. 141–52.
11. *Tabata H., Nakajima K.* Multipolar Migration: The Third Mode of Radial Neuronal Migration in the Developing Cerebral Cortex // The Journal of Neuroscience. 2003. V. 23. N. 31. P. 9996–10001.
12. *Zecevic N.* Specific Characteristic of Radial Glia in the Human Fetal Telencephalon // Glia. 2004. V. 48 P. 27–35.

NEURONAL MIGRATION UNDER SULCI AND GYRI OF THE NEOCORTEX IN THE HUMAN FETUSES

O.S. Godovalova, S.V. Saveliev

Neuronal migration was investigated immunohistochemically using antybodies to glial fibrillary acidic protein (GFAP), neuronal protein β-III-tubulin, and neuronal migration factor reelin. On adjacent serial sections of the periventricular region in 14-26-week old fetuses, we found heterogeneity in the pattern of reelin-dependent tangential migration of β-III-tubulin immunopositive neuroblasts under sulci and gyri. Tangential migration was more pronounced under the primary and secondary furrows than under smooth portions of the cortex.

Key words: neocortex development, gyri, migration, neuroblast, reelin

Информация об авторах

Годовалова Ольга Сергеевна – научный сотрудник лаборатории развития нервной системы ФГБУ «НИИ морфологии человека» РАМН.
E-mail: godovalova@inbox.ru

Савельев Сергей Вячеславович – профессор, заведующий лабораторией развития нервной системы ФГБУ «НИИ морфологии человека» РАМН.
E-mail: morfolhum@mail.ru

Материал поступил в редакцию 12 декабря 2012 года.

© Коллектив авторов, 2013

УДК 616-002.191-039:616.62-006]-035.7

ЛАНГЕРГАНСОКЛЕТОЧНЫЙ ГИСТИОЦИТОЗ ЛЕГКИХ: КЛИНИЧЕСКОЕ НАБЛЮДЕНИЕ МУЖЧИНЫ 32 ЛЕТ

К.С. Войтковская[1], М.В. Самсонова[2,3], А.Л. Черняев[1,2] , Н.А. Карчевская[2]

[1] ФГБУ «НИИ морфологии человека» РАМН, Москва
[2] ФГБУ «НИИ пульмонологии» ФМБА России, Москва
[3] ФГБУ «ЦНИИТ» РАМН, Москва

В статье приведено клиническое наблюдение лангергансоклеточного гистиоцитоза легких у мужчины 32 лет с жалобами на одышку при физической нагрузке и спонтанным пневмотораксом в анамнезе. Описаны клинико-рентгенологическая картина заболевания и результаты патогистологического исследования ткани легкого, полученной при видеоторакоскопической краевой резекции легкого. Особенностью наблюдения является сочетание лангергансоклеточного гистиоцитоза с папиллярным раком щитовидной железы.

Ключевые слова: гистиоцитоз из клеток Лангерганса, диагностика, патологическая анатомия

Гистиоцитоз из клеток Лангерганса (ГКЛ) – гетерогенная группа заболеваний, характеризующихся накоплением клеток Лангерганса в различных органах и тканях с формированием гранулем с эозинофильной инфильтрацией.

ГКЛ относится к гистиоцитарным болезням. По классификации Гистиоцитарного общества 1997 года гистиоцитарные заболевания делятся на три группы [3]: группа I (ГКЛ), группа II (нелангергансоклеточный гистиоцитоз, гистиоцитоз из мононуклеарных фагоцитов – болезнь Эрдгейма–Честера, болезнь Розаи–Дорфмана) и группа III (злокачественные гистиоцитарные заболевания). ГКЛ, в свою очередь, классифицируют по распространенности поражения и клиническим проявлениям. Поражение одного органа – кости, мозга или легкого – обычно наблюдается в молодом возрасте.

Таким образом, легочный ГКЛ может развиваться как самостоятельная болезнь либо как проявление мультисистемного заболевания, при этом легочные симптомы обычно отходят на второй план.

Эпидемиология

ГКЛ относится к редким заболеваниям. По данным Ассоциации гистиоцитоза Канады, у взрослых ГКЛ встречается с частотой 1 случай на 560 000 человек [5]. У взрослых развивается преимущественно изолированный легочный ГКЛ, однако в 15% наблюдений имеет место мультисистемное поражение [1]. Гистиоцитоз легких чаще выявляют в возрасте 20–40 лет, преимущественно у курящих пациентов (более 90%) [2]. Мужчины и женщины болеют одинаково часто. Этиология ГКЛ неизвестна.

Клиническая картина

Симптомами ГКЛ легких являются непродуктивный кашель и одышка. Иногда ГКЛ легких протекает бессимптомно и обнаруживается лишь при рентгенографии органов грудной клетки. Одно из тяжелых осложнений ГКЛ легких – рецидивирующий спонтанный пневмоторакс.

При длительном течении ГКЛ легких у части больных возникает легочная артериальная гипертензия (ЛАГ). Как правило, она имеет более тяжелое течение по сравнению с ЛАГ при других диффузных интерстициальных заболеваниях легких, что связано с прямым вовлечением артериол и венул в патологический процесс [8].

Диагностика

При исследовании функции внешнего дыхания (ФВД) в 70% наблюдений при ГКЛ легких выявляют снижение удельной диффузионной способности легких (DLCO) [1]. Кроме рестриктивных изменений ФВД могут иметь место обструктивные или смешанные типы нарушения функции внешнего дыхания. При этом объем легких, как правило, сохранен или даже повышен.

При рентгенографии и мультиспиральной компьютерной томографии (МСКТ) органов грудной клетки наиболее часто выявляют билатеральные симметричные узелки до 1 см в диаметре, преимущественно

в верхних и средних отделах легких. По мере прогрессирования болезни наблюдаются ретикулярные и кистозные изменения с уменьшением числа узелков [6].

Золотым стандартом для патологоанатомической диагностики ГКЛ является открытая биопсия легкого.

Патологическая анатомия

Макроскопически при гистиоцитозе легкого выявляют подплевральные и внутрилегочные кистозные полости и узелки от 2 до 15 мм в диаметре. На более поздних стадиях узелки могут отсутствовать, но выявляется повышенная воздушность легкого с множественными кистозными полостями.

Микроскопически на ранних стадиях гистиоцитоза наблюдается картина деструктивного бронхиолита с формированием бронхоцентрических и перибронхиолярных гранулем с накоплением пигментированных альвеолярных макрофагов, клеток Лангерганса, лимфоцитов, эозинофилов, фибробластов и плазматических клеток. Ключевыми морфологическими признаками, помогающими отличить клетки Лангерганса от других клеток, являются их крупный размер (15–25 мкм), эозинофильная цитоплазма с плохо очерченными границами, извитая ядерная мембрана, характерная бобовидная форма ядра, отсутствие ядрышек [9]. Позднее формируются лапчатого вида гранулемы, содержащие описанные выше клетки. При трансмиссионной электронной микроскопии обнаруживают гранулы Бирбека – патогномоничный признак клеток Лангерганса. Гранулы Бирбека представляют собой цитоплазматические включения в форме ракетки.

Приводим собственное наблюдение.

Пациент Т., 32 года, поступил 12 июля 2012 года в филиал № 2 ФГКУ им. Н.Н. Бурденко с жалобами на одышку при умеренной физической нагрузке. В июне 2012 года госпитализировался по поводу спонтанного пневмоторакса, который был ликвидирован. 13 июня 2012 года выполнена МСКТ высокого разрешения органов грудной клетки, на которой в паренхиме обоих легких выявлены множественные тонкостенные воздушные полостные образования от 5 до 30 мм в диаметре и множественные мелкие очаги сниженной воздушности до 2–3 мм в диаметре в верхних и средних отделах легких. Трахея обычной формы и размеров. Бронхиальное дерево визуализировано до субсегментарных бронхов, бронхи нормального диаметра, не деформированы, устья свободны, просвет их сохранен на всем протяжении. Пищевод обычного хода и диаметра. Сосудистые структуры верхнего средостения с четкими контурами, нормального диаметра, стенки их не утолщены, без видимых кальцинатов. Размеры сердца не изменены. Заподозрен лимфангиолейомиоматоз легких.

Данные объективного исследования. Общее состояние удовлетворительное. Над легкими везикулярное дыхание, хрипов нет. Пульс ритмичный, хорошего наполнения, частота 72 в минуту. АД 135/80 мм рт. ст. Живот симметричный, при пальпации мягкий, безболезненный во всех отделах. Печень и селезенка не увеличены. Физиологические отправления в норме.

Анамнез курения – 10 лет (по 1 пачке в день).

Клинический анализ крови от 11 июля 2012 года: лейкоциты – 7,8 × 10^9/л, эритроциты – 5,52 × 1012/л, гемоглобин – 148 г/л, тромбоциты – 238 × 1012/л, СОЭ – 3 мм/ч. Биохимические показатели крови в норме. Общий анализ мочи от 11 июля 2012 года без особенностей. Реакция Вассермана отрицательная, антитела к ВИЧ не обнаружены. Маркеры гепатитов В и С отрицательные.

На ЭКГ от 11 июля 2012 года ритм синусовый, 64 в минуту, синусовая аритмия, замедление проведения возбуждения по правой ножке пучка Гиса.

По данным спирографии от 12 июля 2012 года умеренные нарушения ФВД по смешанному типу. В жидкости бронхиального смыва, взятого на исследование 12 июля 2012 года, кислотоустойчивые микобактерии не обнаружены.

По данным УЗИ брюшной полости от 13 июля 2012 года печень и селезенка обычных размеров и строения. При ультразвуковом исследовании от 13 июля 2012 года в верхней трети левой доли щитовидной железы был обнаружен узел с неровными контурами, сниженной эхогенности, несколько неоднородной структуры, диаметром 0,9 см. При цитологическом исследовании обнаружен кистозный вариант папиллярного рака. 31 июля 2012 года выполнена экстрафасциальная гемитиреоидэктомия с перешейком. При патогистологическом исследовании щитовидной железы подтвержден папиллярный рак щитовидной железы.

17 июля 2012 года выполнена диагностическая видеоассистированная торакоскопия (ВАТС) с биопсией легкого. При гистологическом исследовании биопсии легкого был поставлен диагноз «хроническая пневмония с очагами карнификации, хронический бронхит». На основании объективного исследования с учетом заключения по биопсии легкого поставлен клинический диагноз: «Криптогенная организующаяся пневмония с умеренным нарушением функции внешнего дыхания. Экстрафасциальная гемитиреоидэктомия с перешейком слева от 31.07.2012 по поводу папиллярного рака щитовидной железы T1 N0 M0 (1 стадия)».

Тем не менее клиническая картина заболевания вызвала сомнения, и пациент был направлен на консультацию в НИИ пульмонологии. При пересмотре МСКТ высказано подозрение о наличии у больного гистиоцитоза легких.

При повторном гистологическом исследовании биопсии легкого выявлены умеренная гипертрофия мышечной оболочки стенки респираторных бронхиол, расширение части полостей альвеол, стенки большинства альвеол тонкие, в части просветов скопления эритроцитов, очаговая лимфогистиоцитарная инфильтрация стенок части утолщенных альвеол (рис. 2). Вну-

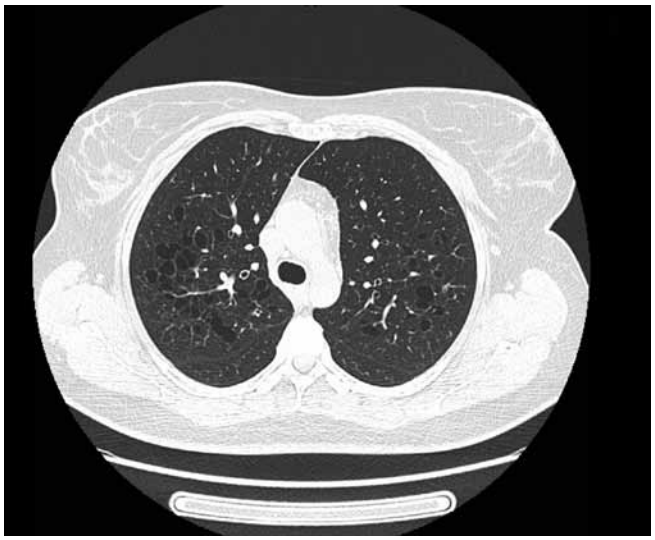

Рис. 1. МСКТ органов грудной клетки. Множественные округлые тонкостенные полости в верхних долях легких

три терминальных бронхиол и по их периферии скопления лимфоцитов, гистиоцитов, дендритных клеток с примесью единичных эозинофилов и макрофагов с цитоплазмой бурого цвета (рис. 2, 3). При иммуногистохимическом исследовании в инфильтратах выявлены CD1a-положительные клетки (рис. 4, 5). Патогистологическая картина соответствует гистиоцитозу легких из клеток Лангерганса.

Проводится клиническое динамическое наблюдение, пациенту рекомендовано отказаться от курения.

Особенности представленного наблюдения

При первом гистологическом исследовании биопсии легкого описаны организующаяся пневмония и хронический бронхит, которые при пересмотре препаратов обнаружены не были. На основании клинической картины, наличия множественных полостей в верхних и средних долях легких при МСКТ был поставлен диагноз «лимфангиолейомиоматоз», однако лимфангиолейомиоматоз – заболевание, характерное только для женщин, а при МСКТ множественные тонкостенные полости в отличие от гистиоцитоза наблюдаются во всех отделах легких [4].

В нашем наблюдении гистиоцитоз легких из клеток Лангерганса выявлен у курящего мужчины с жалобами на одышку при физической нагрузке, перенесшего спонтанный пневмоторакс, с узелковыми и кистозными образованиями в верхних и средних отделах легких по данным МСКТ. При патогистологическом исследовании характерные лапчатого вида гранулемы не выявлены, но обнаружена очаговая лимфогистиоцитарная инфильтрация с пигментированными макрофагами и CD1a-положительными клетками в просветах и по периферии терминальных бронхиол, что патогномонично для данного заболевания.

Еще одной особенностью этого наблюдения является сочетание ГКЛ с папиллярным раком щитовидной железы. Считается, что у пациентов с ГКЛ повышен риск развития злокачественных опухолей. В крупном клиническом исследовании, в которое были включены 102 пациента с ГКЛ, у 14 пациентов выявлено 16 злокачественных новообразований. В частности, в иссле-

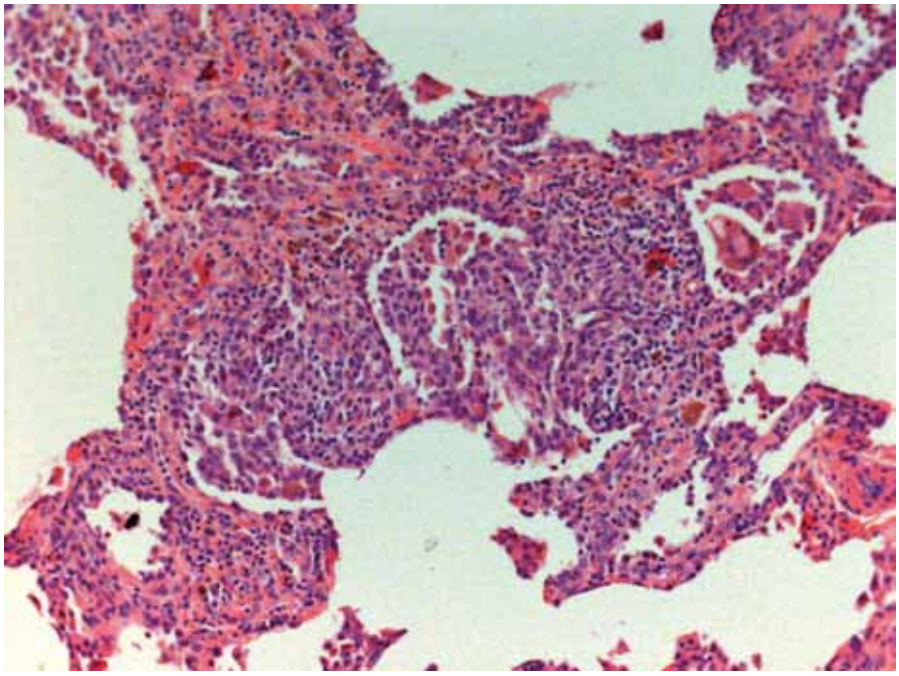

Рис. 2. Биопсия легкого. В просвете терминальной бронхиолы и перибронхиолярно скопления лимфоцитов с примесью эозинофилов, пигментированных макрофагов, гистиоцитов. По периферии в просвете альвеолы две гигантские многоядерные клетки. Окраска гематоксилином и эозином. × 100

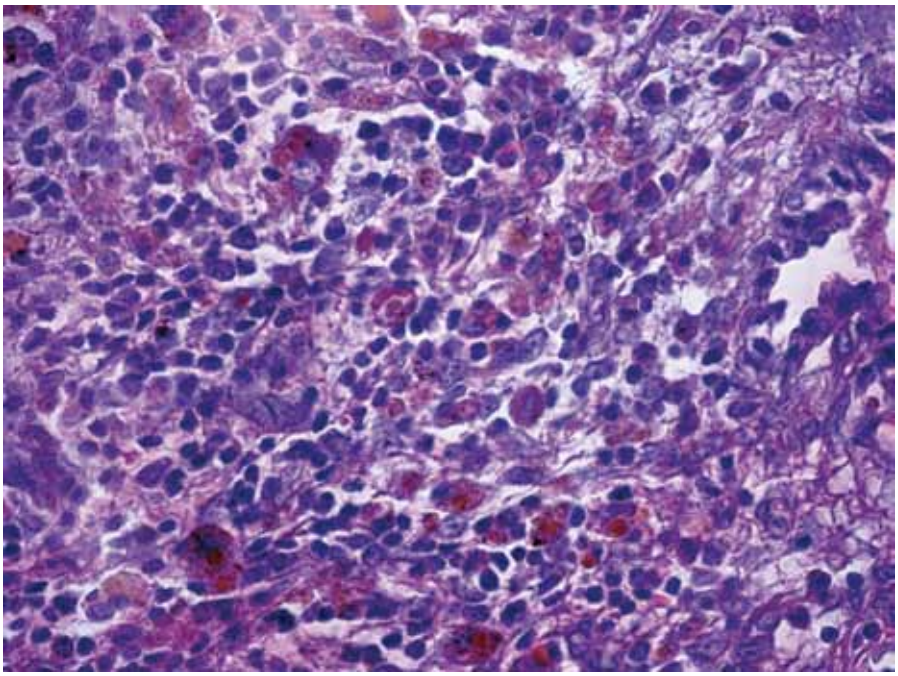

Рис. 3. Биопсия легкого. По периферии терминальной бронхиолы инфильтрат, представленный лимфоцитами, гистиоцитами, единичными дендритными клетками и эозинофилами, пигментированными макрофагами. Окраска гематоксилином и эозином. × 200

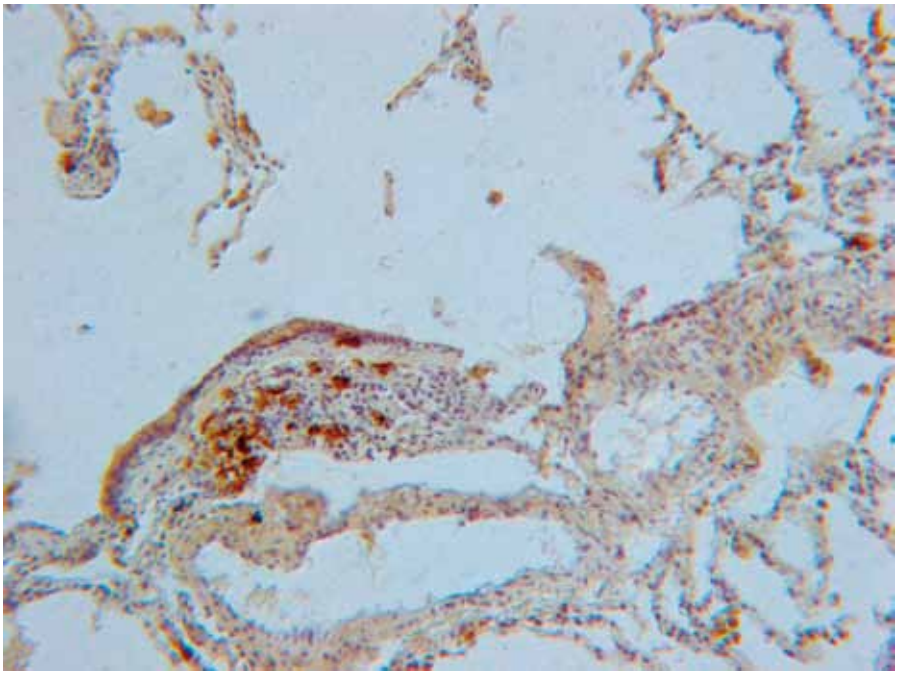

Рис. 4. Биопсия легкого. По периферии терминальной бронхиолы скопление лимфоцитов, гистиоцитов, дендритных клеток, единичных эозинофилов. Дендритные клетки с положительной окраской на антитела к CD1a. Иммуногистохимическое исследование. × 100

довании описаны наблюдения ГКЛ в сочетании с аденокарциномами разной локализации (легкое, простата, поджелудочная и молочная железы) [1], а также ГКЛ в сочетании с лейкозами и лимфомами [1, 7]. Причины сочетания ГКЛ со злокачественными новообразованиями не выяснены. Вероятно, у части пациентов с ГКЛ снижен противоопухолевый иммунитет. К пациентам с ГКЛ следует относиться с онкологической настороженностью.

Литература

1. Clinical outcomes of pulmonary Langerhans'-cell histiocytosis in adults / Vassallo R. et al. // N. Engl. J. Med. 2002. V. 346. P. 484–90.
2. *Colby T.V.* Histiocytosis X in the lung / Lombard C. // Hum. Pathol. 1983. V. 14. P. 847–56.
3. Contemporary classification of histiocytic disorders. The WHO Committee On Histiocytic Reticulum Cell Proliferations. Reclas-

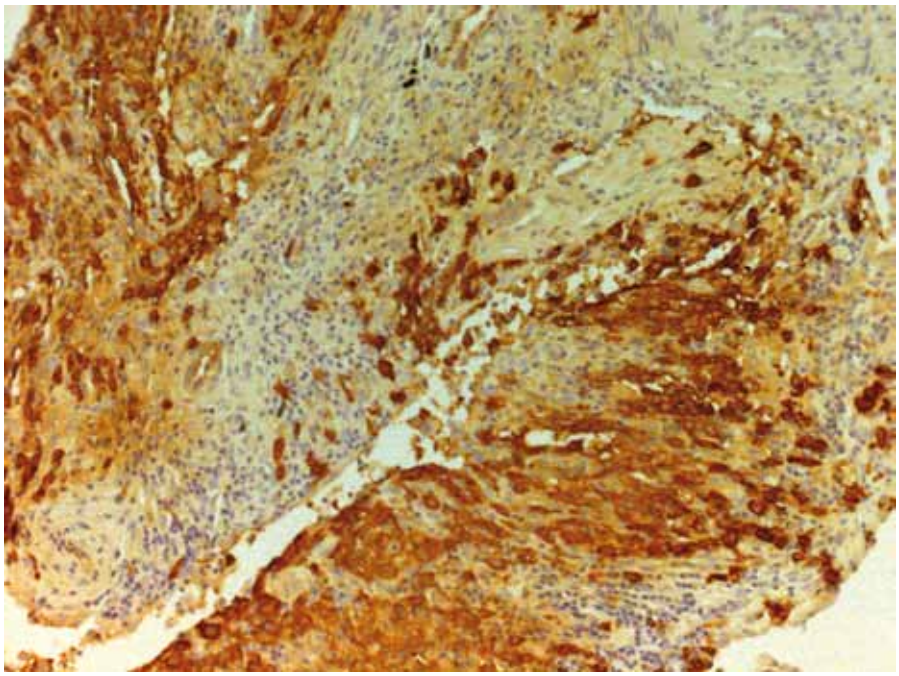

Рис. 5. Биопсия легкого. Большие скопления дендритных клеток с положительной окраской на антитела к CD1a. Иммуногистохимическое исследование. × 200

sification Working Group of the Histiocyte Society / Favara B.E. et al. // Med. Pediatr. Oncol. 1997. V. 29. P. 157–66.
4. Diffuse cystic lung disease at high-resolution CT / Seaman D.M. et al. // Am. J. Roentgenol. 2011. V. 196. N. 6. P. 1305–11.
5. http://www.histiocytosis.ca/about.html
6. *Juvet S.C.* Rare lung diseases III: Pulmonary Langerhans' cell histiocytosis / Hwang D., Downey G.P. // Can. Respir. J. 2010. V. 17. N. 3. P. 55–62.
7. Pulmonary Langerhans cell histiocytosis associated with Hodgkin's lymphoma / Feuillet S. et al. // Eur. Respir. Rev. 2011. V. 19. N. 115. P. 86–8.
8. Severe pulmonary hypertension in histiocytosis X / Fartoukh M. et al. // Am. J. Respir. Crit. Care Med. 2000. V. 161. P. 216–23.
9. Three-dimensional characterization of pathologic lesions in pulmonary langerhans cell histiocytosis / Kambouchner M. et al. // Am. J. Respir. Crit. Care Med. 2002. V. 166. P. 1483–90.

PULMONARY LANGERHANS CELL HISTIOCYTOSIS: A CASE REPORT OF 32-YEAR-OLD MALE

K.S. Voytkovskaya, M.V. Samsonova, A.L. Chernyayev, N.A. Karchevskaya

The paper presents a case report of pulmonary Langerhans cell histiocytosis in 32-year-old male complaining of shortness of breath on exertion, with a history of spontaneous pneumothorax. The clinical and roengenological picture of the disease and the results of pathohistological examinations of pulmonary tissue samples obtained by VATS pulmonary wedge resection are described. A case is characterized by Langerhans cell histiocytosis associated with papillary thyroid cancer.

Key words: Langerhans cell histiocytosis, diagnostics, pathological anatomy

Информация об авторах

Черняев Андрей Львович – докт. мед. наук, профессор, заведующий отделом патологии НИИ пульмонологии, ведущий научный сотрудник лаборатории клинической морфологии НИИ морфологии человека РАМН.
Адрес: 105077 Москва, ул. 11-я Парковая, д. 32. Телефон: 4 (495) 465 5384. E-mail: cheral12@hotmail.com

Самсонова Мария Викторовна – докт. мед. наук, заведующая лабораторией патологической анатомии и иммунологии НИИ пульмонологии.
Адрес: 105077 Москва, ул. 11-я Парковая, д. 32. Телефон: 8 (495) 465 5384. E-mail: samary@mail.ru

Материал поступил в редакцию 20 декабря 2012 года.

© Коллектив авторов, 2013

УДК: 612.8; 591.1:577.27:611.018

МОРФОФУНКЦИОНАЛЬНАЯ ХАРАКТЕРИСТИКА ТИМУСА И СЕЛЕЗЕНКИ ПРИ ПИЩЕВОЙ ДЕПРИВАЦИИ И ИНФОРМАЦИОННОЙ НАГРУЗКЕ У МЫШЕЙ ЛИНИИ BALB/c

М.В. Кондашевская[1], М.Е. Диатроптов[1], М.А. Диатроптова[1], К.А. Никольская[2], В.В. Серкова[2]

[1] ФГБУ «НИИ морфологии человека» РАМН, Москва

[2] Московский государственный университет им. М.В. Ломоносова, Москва

В работе представлен анализ состояния функциональных зон тимуса и селезенки у мышей-самцов линии BALB/c при обычном пищевом режиме, периодической пищевой депривации (24 часа в течение 30 суток) и информационной нагрузке (30 суток), сопровождающей выработку пищевого поведения (на фоне пищевой депривации 24 часа) в многоальтернативном лабиринте (обучение). При пищевой депривации и информационной нагрузке обнаружены морфофункциональные признаки активации тимуса и селезенки. Выявленные щадящие способы активации иммунной системы могут быть использованы для восстановления утраченных когнитивных и поведенческих функций, особенно у пожилых пациентов.

Ключевые слова: пищевая депривация, информационная нагрузка, тимус, селезенка, иммунная система

Относительно недавно было показано, что состояние иммунной системы играет важную роль в проявлении когнитивных возможностей у животных и человека. Y. Ziv et al. обнаружили, что необходимый компонент при обучении – активация нейрогенеза в гиппокампе – форсируется при рекрутировании Т-лимфоцитов, тогда как у иммунодефицитных мышей нейрогенез значительно снижен [15]. N. Ron-Harel et al. наблюдали улучшение пространственной памяти у мышей при стимуляции пролиферации лимфоцитов, сопровождающейся увеличением репертуара Т-лимфоцитов и, напротив, ухудшение пространственной памяти при воздействии факторов, вызывающих инволюцию тимуса [13].

Проблема поиска условий, приводящих к активации иммунной системы, занимает особое место в современной медицине. С этой целью часть исследователей разрабатывает лекарственные препараты, обладающие направленным действием на определенные звенья реакции иммунной системы [14], тогда как другие занимаются поиском профилактических мер и методов лечебного воздействия. Среди последних особое место в настоящее время занимает ограничение калорийности и объема пищи, лечебное голодание. Пищевая депривация (принудительное голодание) широко используется для создания мотивационного состояния при вовлечении животных в когнитивный процесс, сопровождающийся информационной нагрузкой. При этом одни исследователи не обнаруживают изменений состояния иммунной системы [10], а другие отмечают ее активацию [11, 13]. В связи с отсутствием однозначных данных изучение влияния информационной нагрузки на функциональное состояние иммунной системы является актуальным.

Целью работы было изучение морфофункционального состояния органов иммунной системы – селезенки и тимуса – при информационной нагрузке у мышей-самцов линии BALB/c.

Материалы и методы

Эксперименты выполнены на 30 мышах-самцах линии BALB/c (масса тела 20–22 г, питомник «Столбовая»), которых содержали по 10 особей в отдельных клетках. В помещении поддерживались фотопериод, имитирующий естественный для Москвы световой день, и постоянная температура +24ºС. Исследования выполнены в зимний период года (январь–февраль). При работе с экспериментальными животными руководствовались приказом Минздравсоцразвития России от 23.08.2010 № 708н.

Были сформированы 3 группы мышей линии BALB/c: 1-я группа (1-й пассивный контроль, n=10) – животных содержали при свободном доступе к пище; 2-я группа (2-й контроль, n=10) – мышей подвергали периодической пищевой депривации (24 часа через сутки) в течение 30 суток; 3-я группа (опытная, n=10) – животных подвергали информационной нагрузке в течение 30 суток.

В качестве информационной нагрузки животным предъявляли сложную пищедобывательную задачу в многоальтернативном лабиринте (обучение), алгоритм решения которой представлял собой 4-звенную последовательность оперантных действий. При индивидуальном помещении в свободное поле животное должно было самопроизвольно войти в лабиринт, посетить одну или две подкрепляемые кормушки из четырех имеющихся (две ложные), самопроизвольно выйти в свободное поле через один из двух выходов, чтобы, вновь войдя в лабиринт, иметь возможность получить подкрепление в тех же кормушках. Подробное описание поведенческой модели имеется в ряде публикаций [5, 6, 7, 8]. Информационная нагрузка осуществлялась на фоне пищевой депривации в течение 24 часов – в те же дни, что и у животных 2-й группы, длительность опыта составляла 13 минут.

Животных выводили из эксперимента передозировкой диэтилового эфира сразу после окончания обучения в многоальтернативном лабиринте. Тимус и селезенку фиксировали в растворе Буэна в течение 24 часов. Фиксированный материал проводили по спиртам восходящей концентрации (70º, 80º, 96º, 100º) и хлороформу, заливали в парафин. Морфометрическое исследование тимуса и селезенки проводили в гистологических препаратах, окрашенных гематоксилином и эозином. Объемную плотность функциональных зон тимуса и селезенки оценивали под световым микроскопом методом точечного счета с помощью стандартной сетки, вмонтированной в окуляр микроскопа, при увеличении 200 [1].

Регистрацию и первичный анализ данных осуществляли с помощью компьютерной программы Labyrinth – авторы программы А.И. Осипов и К.А. Никольская [8]. Для статистической обработки использовали пакет прикладных программ STATISTICA 6.1. Достоверность различий между выборками оценивали по U-критерию Манн–Уитни. Различия считали статистически значимыми при $p<0,05$.

Результаты исследования

При гистологическом исследовании тимуса мышей BALB/c, содержавшихся при свободном доступе к пище и воде (1-я группа – пассивный контроль), установлено, что этот орган имел нормальное гистологическое строение, без каких-либо особенностей. Границы между корковым и мозговым слоями были четкими, в мозговом слое определялись единичные тимусные тельца, образованные скоплениями из 4–8 ретикулярных эпителиоцитов. Субкапсулярная зона была представлена 6–8 рядами лимфобластов (рис. 1 А). Морфометрическое исследование выявило, что наибольшую площадь гистологического среза тимуса занимал корковый слой, показатель объемной плотности мозгового слоя был почти в 2 раза меньше (табл.).

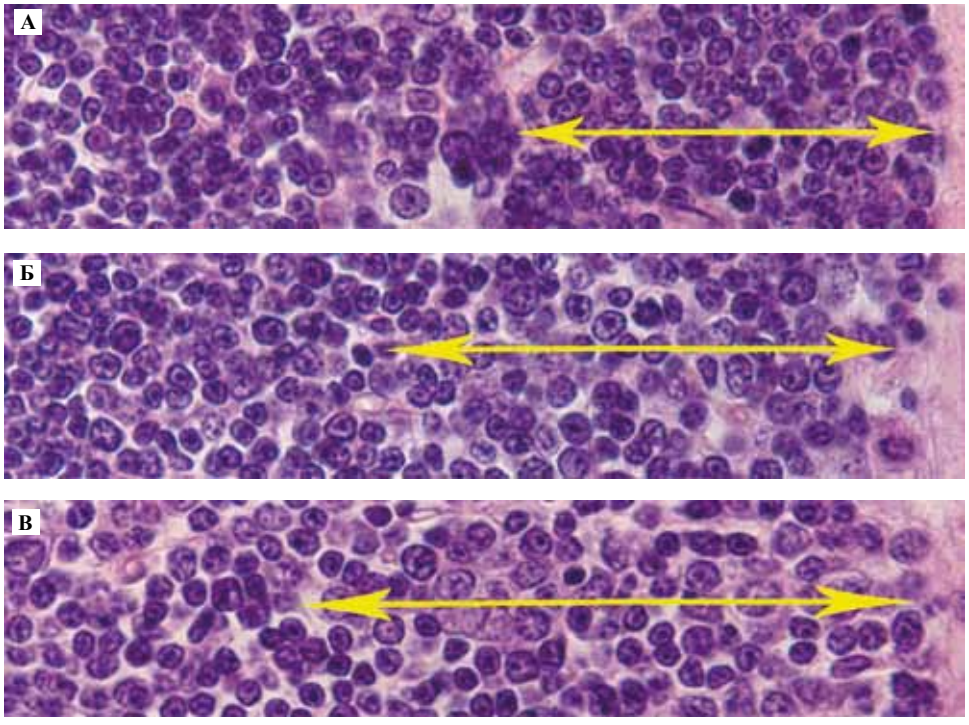

Рис. 1. Увеличение толщины субкапсулярной зоны тимуса, индуцированное пищевой депривацией и информационной нагрузкой у мышей BALB/c
А – субкапсулярная зона интактного животного;
Б – после пищевой депривации;
В – после информационной нагрузки
Окраска гематоксилином и эозином × 640

Результаты световой микроскопии показали, что у мышей BalB/c, содержавшихся в режиме периодической пищевой депривации (2-й контроль), на фоне незначительного уменьшения коркового слоя наблюдалась тенденция к увеличению мозгового слоя и толщины субкапсулярной зоны, представленной 8–12 рядами лимфобластов (рис. 1 Б, табл.). Так же, как и в 1-й группе контроля, в мозговом слое определялись единичные тимусные тельца, образованные скоплениями из 4–8 ретикулярных эпителиоцитов. При морфометрическом исследовании тимуса у мышей этой группы отмечено достоверное по сравнению с 1-й группой пассивного контроля увеличение (на 39,34%) толщины субкапсулярной зоны (рис. 1 Б, табл.).

Информационная нагрузка на фоне пищевой депривации усилила реакцию тимуса, обнаруженную у мышей 2-й группы контроля. В результате корковый и мозговой слои оказались приблизительно равными,

Таблица

Сравнительная морфофункциональная характеристика тимуса и селезенки мышей Balb/c

Морфометрическая характеристика функциональных зон тимуса				
Группы наблюдений Balb/c	**Объемная плотность функциональных зон тимуса, %**		**Отношение КС/МС**	**Толщина субкапсулярного слоя, мкм**
	корковый слой (КС)	**мозговой слой (МС)**		
«Сытый» контроль (СК)	68,08 (58,15; 71,02)	32,03 (29,12; 42,11)	2,13 (1,38; 2,45)	20,35 (14,05; 33,21)
«Голодный» контроль (ГК)	58,05 (48,29; 65,01) (СК–ГК p=0,27)	41,25 (35,11; 52,19) (СК–ГК p=0,25)	1,42 (0,95; 1,86) (СК–ГК p=0,40)	28,5* (20,52; 40,16) (СК–ГК p=0,034)
Информационная нагрузка (ИН)	52,51 (46,18; 60,11) (СК–ИН p=0,37) (ГК–ИН p=0,16)	47,51 (40,24; 54,12) (СК–ИН p=0,41) (ГК–ИН p=0,18)	1,11* (0,85; 1,15) (СК–ИН p=0,05) (ГК–ИН p=0,08)	38,05*^ (24,70; 61,71) (СК–ИН p=0,001) (ГК–ИН p=0,001)
Морфометрическая характеристика функциональных зон селезенки				
Группы наблюдений Balb/c	**Объемная плотность белой пульпы (БП), %**		**Объемная плотность красной пульпы (КП), %**	**Отношение БП/КП**
	лимфоидные фолликулы	**зона ПАЛМ**		
«Сытый» контроль (СК)	8,14 (6,33; 9,51)	11,53 (7,69; 17,52)	51,57 (41,51; 67,17)	0,38 (0,33; 0,40)
«Голодный» контроль (ГК)	20,17* (13,15; 25,11) (СК–ГК p=0,003)	6,04 (5,11; 13,25) (СК–ГК p=0,49)	46,25 (37,35; 61,62) (СК–ГК p=0,40)	0,57* (0,49; 0,62) (СК–ГК p=0,03)
Информационная нагрузка (ИН)	16,72* (11,81; 19,56) (СК–ИН p=0,014) (ГК–ИН p=0,25)	6,26 (3,71; 9,33) (СК–ИН p=0,14) (ГК–ИН p=0,15)	55,82 (47,67; 78,67) (СК–ИН p=0,42) (ГК–ИН p=0,33)	0,40^ (0,33; 0,37) (СК–ИН p=0,56) (ГК–ИН p=0,04)

*p<0,05 – пороги достоверных различий при сопоставлении с СК; ^p<0,05 – пороги достоверных различий при сопоставлении с ГК

еще больше увеличилась субкапсулярная зона тимуса, в которой можно было различить 14–20 рядов лимфобластов (рис. 1 В, табл.). Увеличение числа и размеров тимусных телец в мозговом слое не отмечено. Морфометрическое исследование выявило, что у этой группы мышей был наименьший из всех экспериментальных групп показатель отношения коркового слоя к мозговому слою и наибольший показатель толщины субкапсулярной зоны (рис. 1 В, табл.). Показатель толщины субкапсулярной зоны достоверно отличался от показателей обеих групп контроля, тогда как показатель отношения коркового слоя к мозговому слою достоверно отличался (уменьшался на 41,79%) лишь от значений показателя группы 1-го, пассивного контроля (табл.).

Ни у одной группы мышей не выявлено в корковом слое тимуса картины «звездного неба», возникающей в результате увеличения количества активированных макрофагов, фагоцитирующих окружающие лимфоциты [2, 4].

Селезенка интактных животных группы 1-го, пассивного контроля имела нормальное гистологическое строение. Отмечено преобладание красной пульпы, которая составляла 52–57% от объема органа (рис. 2 А, табл.). По сравнению с этой группой ни у одной экспериментальной группы не отмечено достоверных различий по объемной плотности зоны периартериальных лимфоидных муфт (ПАЛМ).

У мышей, подвергавшихся периодической пищевой депривации (2-й контроль), по сравнению с группой интактных животных, получавших пищу *ad libitum* (1-й пассивный контроль), наблюдалось достоверное увеличение (в 1,5 раза) соотношения белой и красной пульпы селезенки за счет увеличения объемной плотности лимфоидных фолликулов (в 2,5 раза) (рис. 2 Б, табл.).

У мышей, подвергавшихся информационной нагрузке, показатель соотношения белой и красной пульпы селезенки был практически схожим с таковым у интактных животных (1-й, пассивный контроль), несмотря на периодическую пищевую депривацию во время обучения (табл.). В то же время этот показатель оказался достоверно меньше (в 1,4 раза), чем у группы животных, подвергавшихся периодической пищевой депривации (2-й контроль) (рис. 2 В, табл.). Показатель объемной плотности лимфоидных фолликулов отличался лишь от показателя группы 1-го, пассивного контроля – он был почти в 2 раза больше (рис. 2 В, табл.).

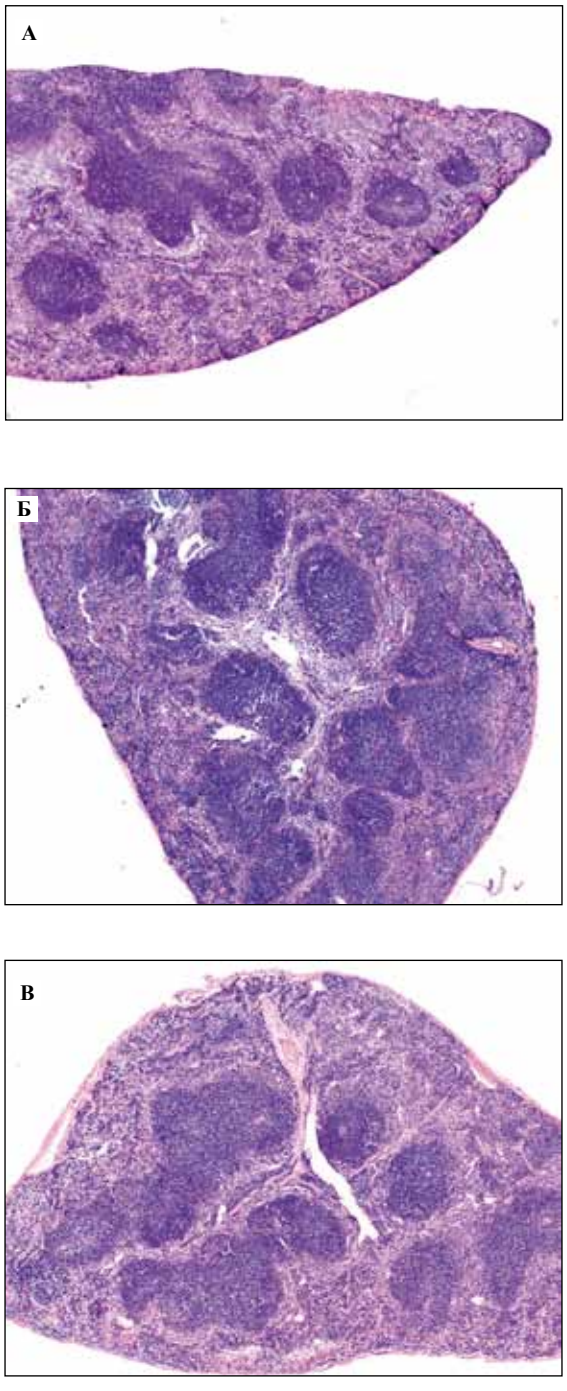

Рис. 2. Увеличение лимфоидных фолликулов селезенки, индуцированное пищевой депривацией и информационной нагрузкой у мышей BALB/c.
А – селезенка интактного животного;
Б – после пищевой депривации;
В – после информационной нагрузки
Окраска гематоксилином и эозином × 50

Обсуждение

В настоящем исследовании установлено, что предъявляемые условия эксперимента – пищевая депривация и воздействие информационной нагрузки – приводят к неспецифическим физиологическим реакциям со стороны таких важных органов лимфопоэза и иммуногенеза как тимус и селезенка. Наиболее чувствительной к действию исследуемых факторов оказалась субкапсулярная зона тимуса, представляющая собой несколько слоев лимфобластов – малодифференцированных предшественников всех популяций тимоцитов. Неспецифическими адаптивными реакциями отвечали корковое и мозговое вещество тимуса, в первом из

которых осуществляется созревание и дифференцировка Т-лимфоцитов, а во втором содержатся зрелые Т-лимфоциты [9]. Реакция тимуса на достаточно длительные воздействия (30 суток), применяемые в нашем эксперименте, была физиологической, так как не наблюдалось инволютивных изменений тимуса – увеличения числа и размеров тимусных телец в мозговом слое, картины «звездного неба» в корковом веществе [2, 4]. Зарегистрированные нами изменения функциональных зон тимуса, в частности расширение субкапсулярной зоны, расцениваются Т.Е. Ивановской и соавт. как усиление функции органа [3]. Активацией функции селезенки можно объяснить реакцию со стороны белой пульпы – увеличение лимфатических фолликулов, являющихся В-зависимой зоной.

Расширение субкапсулярной зоны в сочетании с уменьшением отношения корково-мозгового вещества свидетельствует об интенсификации пролиферации, ускорении дифференцировки и активации рекрутирования Т-лимфоцитов [4]. Имеются сведения, что интенсификация пролиферации и усиление эмиграции Т-лимфоцитов из тимуса в органы-мишени способствуют поддержанию, а также восстановлению утраченной с возрастом пространственной памяти [13, 15].

В проведенных нами ранее экспериментах на крысах при изучении влияния информационной нагрузки на органы иммунной системы были отмечены схожие изменения функциональных зон тимуса и селезенки, однако в этих опытах не предусматривалось формирование группы контроля, подвергающейся пищевой депривации [5, 6].

Таким образом, обнаруженные в настоящем исследовании щадящие способы активации иммунной системы – пищевая депривация и информационная нагрузка в виде обучения – могут быть использованы для улучшения или восстановления утраченных когнитивных и поведенческих функций, особенно у пожилых пациентов.

Литература

1. *Автандилов Г.Г.* Основы количественной патологической анатомии / Г.Г. Автандилов. М.: Медицина, 2002. 240 с.
2. *Зайратьянц О.В., Бершанская А.М.* Строение и развитие вилочковой железы / О.В. Зайратьянц, А.М. Бершанская. В кн.: Харченко В.Г. и др. Болезни вилочковой железы. М.: Триада-Х, 1998. С. 6–46.
3. *Ивановская Т.Е., Зайратьянц О.В., Леонова Л.В., Волощук И.Н.* Патология тимуса у детей / Т.Е. Ивановская, О.В. Зайратьянц, Л.В. Леонова, И.Н. Волощук. СПб.: СОТИС, 1996. 271 с.
4. *Кветной И.М., Ярилин А.А., Полякова В.О., Князькин И.В.* Нейроэндокринология тимуса / И.М. Кветной, А.А. Ярилин, В.О. Полякова, И.В. Князькин. СПб., 2005. 157 с.
5. *Кондашевская М.В.* Морфофункциональные и психофизиологические эффекты высокомолекулярного гепарина: Автореф. дис. д-ра биол. наук / М.В. Кондашевская. М., 2006. 47 с.
6. *Кондашевская М.В.* Гепарин – новая парадигма эффектов действия / М.В. Кондашевская. М.: Студия МДВ, 2011. 276 с.
7. *Никольская К.А., Кондашевская М.В.* Психостимулирующие эффекты высокомолекулярного гепарина при внутрибрюшинном введении крысам линии Вистар / К.А. Никольская, М.В. Кондашевская // Журнал высшей нервной деятельности. 2001. Т. 51. № 2. С. 63–69.
8. *Никольская К.А., Савоненко А.В., Осипов А.И. и др.* Информационная роль инстинкта при организации целенаправленного поведения / К.А. Никольская, А.В. Савоненко, И.А. Осипов и др. // Успехи современной биологии. 1995. Т. 115. № 4. С. 390–396.
9. *Яглов В.В., Яглова Н.В.* Основы частной гистологии / В.В. Яглов, Н.В. Яглова. М.: КолосС, 2011. 431 с.
10. *Carney E.W., Zablotny C.L., Marty M.S.* The effects of feed restriction during in utero and postnatal development in rats / E.W. Carney, C.L. Zablotny, M.S. Marty // Toxicol. Sci. 2004. V. 82. N. 1. P. 237–49.
11. *Fernandes G., Venkatraman J.T., Turturro A.* Effect of food restriction on life span and immune functions in long-lived Fischer-344 x Brown Norway F1 rats / G. Fernandes, J.T. Venkatraman, A. Turturro // J. Clin. Immunol. 1997. V. 17. N. 1. P. 85–95.
12. *Ramon S., Gao F., Serhan C.N., Phipps R.P.* Specialized proresolving mediators enhance human B cell differentiation to antibody-secreting cells / S. Ramon, F. Gao, C.N. Serhan, R.P. Phipps // J. Immunol. 2012. V. 189. N. 2. P. 1036–42.
13. *Ron-Harel N., Segev Y., Lewitus G.M. et al.* Age-dependent spatial memory loss can be partially restored by immune activation / N. Ron-Harel, Y. Segev, G.M. Lewitus et al. // Rejuvenation Res. 2008. V. 11. N. 5. P. 903–13.
14. *Zhang S.L., Yuan Q.X., Cheng J., Zeng F.H.* Immunomodulatory effects of Opuntia dillenii polysaccharides on specific immune function of mice / S.L. Zhang, Q.X. Yuan, J. Cheng, F.H. Zeng // Zhong Yao Cai. 2012. V. 35. N. 1. P. 98–102.
15. *Ziv Y., Ron N., Butovsky O. et al.* Immune cells contribute to the maintenance of neurogenesis and spatial learning abilities in adulthood / Y. Ziv, N. Ron, O. Butovsky et al. // Nat. Neurosci. 2006. V. 9. N. 2. P. 268–75.

MORPHOFUNCTIONAL CHARACTERISTICS OF THYMUS AND SPLEEN DURING FOOD DEPRIVATION AND INFORMATION OVERLOAD IN MALE BALB/C MICE

M.V. Kondashevskaya, M.E. Diatroptov, M.A. Diatroptova, K.A. Nikolskaya, V.V. Serkova

The paper analyses the functional zones of thymus and spleen on male BALB/c mice under normal feeding regime, periodic food deprivation (24 h within 30 days) and information loading (30 days), accompanying the

formation of feeding behavior in a multi-alternative maze (learning) associated with 24 h food deprivation. Signs of morphological and functional activation of thymus and spleen were found under food deprivation and information overload. Revealed methods of mild activation of the immune system can be used to restore lost cognitive and behavioral functions, especially in aged animals.

Key words: food deprivation, information load, thymus, spleen, immune system

Информация об авторах

Кондашевская М.В. – докт. биол. наук, доцент, руководитель группы функциональной морфологии стресса ФГБУ «НИИ морфологии человека» РАМН.
E-mail: mariluka@mail.ru

Диатроптов М.Е. – канд. мед. наук, старший научный сотрудник группы функциональной морфологии стресса ФГБУ «НИИ морфологии человека» РАМН.
E-mail: mariluka@mail.ru

Диатроптова М.А. – младший научный сотрудник ЦПАЛ ФГБУ «НИИ морфологии человека» РАМН.
E-mail: mariluka@mail.ru

Никольская К.А. – докт. биол. наук, ведущий научный сотрудник кафедры сравнительной физиологии высшей нервной деятельности человека и животных биологического факультета МГУ им. М.В. Ломоносова.
E-mail: mariluka@mail.ru

Серкова В.В. – младший научный сотрудник, аспирант кафедры сравнительной физиологии высшей нервной деятельности человека и животных биологического факультета Московского государственного университета им. М.В. Ломоносова.
E-mail: mariluka@mail.ru

Материал поступил в редакцию 11 декабря 2012 года.

© Коллектив авторов, 2013

УДК 616.31-089.23-001-07

РАЗРАБОТКА ТКАНЕИНЖЕНЕРНОЙ КОНСТРУКЦИИ НА ОСНОВЕ МУЛЬТИПОТЕНТНЫХ СТРОМАЛЬНЫХ КЛЕТОК ЖИРОВОЙ ТКАНИ ЧЕЛОВЕКА, ТРАНСФИЦИРОВАННЫХ ГЕНОМ КОСТНОГО МОРФОГЕНЕТИЧЕСКОГО БЕЛКА BMP-2

Т.Б. Бухарова[1], А.В. Волков[2], А.С. Воронин[3], К.А. Филимонов[3], С.С. Чаплыгин[3], М.Ю. Мурушиди[3], А.К. Назарян[3], А.Ю. Задорина[3], М.С. Рубинская[3], А.Ю. Розенбаум[3], Ю.В. Пономарева[3], Е.С. Фатенкова[3], Д.В. Гольдштейн[1,2]

[1] ФГБУ «Медико-генетический научный центр» РАМН, Москва
[2] ФГБУ «Научно-исследовательский институт морфологии человека» РАМН, Москва
[3] ГБОУ «Самарский государственный медицинский университет» Минздрава России, Самара

Разработан новый тканеинженерный продукт для регенерации костной ткани на основе мультипотентных стромальных клеток жировой ткани человека, трансфицированных геном костного морфогенетического белка BMP-2, биосовместимого материала «Остеоматрикс» и обогащенной тромбоцитами плазмы крови. На основе анализа морфологических особенностей и выживаемости клеток, а также секреции остеоиндуцирующего фактора BMP-2 при *in vitro* культивировании внутри тканеинженерной конструкции определена оптимальная концентрация клеток – 7 млн на 1 см^3 и показано отсутствие необходимости в дополнительных остеогенных добавках, таких как аскорбиновая кислота и β-глицерофосфат натрия.

Ключевые слова: мультипотентные стромальные клетки, костный морфогенетический белок BMP-2, тканеинженерная конструкция, регенерация костной ткани

Восполнение дефицита костной ткани при травматических и дегенеративных заболеваниях костной системы, таких как несрастающиеся переломы, пороки развития, протяженные дефекты костной ткани, резекция костей по поводу онкологических заболеваний, состояния после реконструктивных операций на черепе и позвоночнике, является важной и пока нерешенной задачей современной регенеративной медицины. Поиск новых решений связан с недостатками традиционных лечебных подходов, основанных на принципах замещения костных дефектов различными материалами, не обладающими в должной степени остеоиндуктивными свойствами и ограниченными объемами собственных тканей, пригодных для аутотрансплантации. Один из наиболее эффективных подходов к восстановлению структурной и функциональной целостности костной ткани – использование тканеинженерных конструкций (ТИК) на основе биосовместимых носителей и остеогенных клеточных культур [4].

Применение тканеинженерных конструкций позволяет реализовать два основных принципа костной регенерации – обеспечение остеоиндукции и остеокондукции, то есть создание в области дефекта надлежащих условий для стимуляции и поддержания формирования костной ткани. Используемые в составе ТИК матрицы носителей являются субстратом для распространения костного регенерата, обеспечивая остеокондуктивные свойства. Остеогенные клеточные культуры выполняют индуктивную функцию, стимулируя остеогенную дифференцировку резидентных мезенхимальных предшественников [5].

Наиболее привлекательная культура для использования в тканевой инженерии – мультипотентные стромальные клетки (МСК) из разных источников [2]. Эти клетки обладают высоким пролиферативным потенциалом, что позволяет их нарастить в больших количествах, и характеризуются высокой пластичностью – способны к дифференцировкам в различных

направлениях, в том числе по пути остеогенеза, что определяет их остеогенный потенциал [6].

Эффективность применения клеток в составе ТИК определяется уровнем секреции остеогенных факторов, способных индуцировать остеопрогениторные клетки [3]. Одним из способов повышения секреторной активности клеток является трансфекция этих клеток генетическими конструкциями, несущими гены остеоиндуцирующих факторов, например костного морфогенетического белка BMP-2. Белок BMP-2 служит индуктором остеогенеза как в эмбриональном развитии, так и при репаративных процессах взрослого организма. Связываясь с рецепторами на поверхности остеопрогениторных клеток, молекулы BMP-2 запускают каскад реакций внутри клетки, который приводит к активации транскрипционных факторов и последующей экспрессии генов, вовлеченных в остеогенную дифференцировку [7]. BMP-2 является одним из самых эффективных остеоиндукторов и способен стимулировать формирование костной ткани в нетипичной локализации (вызывать гетеротопический остеогенез).

В качестве способа доставки трансгена (BMP-2) в клетки была выбрана трансфекция с помощью рекомбинантных аденовирусных векторов серотипа 5. Аденовирусная трансфекция, с одной стороны, обеспечивает достаточную эффективность (не менее 70%), а с другой – такая трансфекция достаточно безопасна, поскольку вирусная плазмида не встраивается в геном клетки хозяина и существует в ядре в виде эписомы [8].

В настоящей работе использованы клеточные культуры МСК из жировой ткани (липоаспирата). Ранее нами были отработаны условия для эффективного заражения МСК жировой ткани аденовирусной конструкцией, несущей ген BMP-2. Кроме того, было показано, что значительное увеличение остеогенного потенциала клеток, трансфицированных геном BMP-2, можно получить путем инкубации в среде, содержащей глицерофосфат натрия и аскорбиновую кислоту. Для оптимизации сборки тканеинженерной конструкции важно изучить выживаемость и секреторную активность трансфицированных клеток при культивировании внутри конструкции в условиях *in vitro*. Эксперимент позволит спрогнозировать ожидаемое поведение клеток при трансплантации и подобрать оптимальные условия для обеспечения наибольшей эффективности при введении трансплантата в зону дефекта.

Целью настоящего исследования стала разработка тканеинженерной конструкции на основе МСК жировой ткани, трансфицированных геном костного морфогенетического белка BMP-2.

Материалы и методы

В работе использовали культуру МСК, полученную из липоаспирата взрослых здоровых доноров-добровольцев. Клетки культивировали в ростовой среде (DMEM («ПанЭко»), 10% эмбриональной телячьей сыворотки (ЭТС) (PAA), 100 мг/л амикацина («Синтез») при стандартных культуральных условиях (37ºС, 5% CO_2 в условиях насыщающей влажности). Смену среды проводили каждые 3 суток.

Для трансфекции использовали культуры МСК жировой ткани на 3–4-м пассаже на стадии 80% конфлуентности. Непосредственно перед заражением готовили суспензию аденовирусных частиц, несущих кДНК BMP-2 (pAd5-BMP-2) на базовой среде (DMEM, 2% ЭТС, 100 мг/л амикацина). Концентрация вирусных частиц в суспензии соответствовала 160 TCID50 (единиц 50% тканевой цитопатической дозы). Для трансфекции клетки инкубировали с полученной суспензией аденовирусных частиц в течение 16 часов при стандартных культуральных условиях.

В качестве матриц носителей для получения тканеинженерных конструкций использовали коммерческий остеопластический материал «Остеоматрикс» в виде стружки (ООО «Конектбиофарм»). Материал промывали физиологическим раствором и высушивали.

Конструкции собирали с помощью обогащенной тромбоцитами плазмы (ОТП). Для получения ОТП кровь центрифугировали 10 минут при 1100 об/мин. Супернатант, содержащий плазму крови с тромбоцитами, центрифугировали повторно при 3600 об/мин в течение 15 минут и ресуспензировали осажденные тромбоциты в половине объема супернатанта.

МСК после трансфекции pAd5-BMP-2 снимали с культурального пластика раствором Версена с добавлением 0,25% трипсина и центрифугировали 10 минут при 1100 об/мин. Осадок разводили в ОТП так, чтобы концентрация клеток составляла 1, 4 или 7 млн на 1 мл суспензии. Носитель в объеме 0,1 $см^3$ помещали в лунки 96-луночного планшета и наносили 50 мкл полученной клеточной суспензии. Для образования фибрина в систему добавляли 3–5 мкл тромбина, растворенного в 10% хлориде кальция, и помещали на 5–10 минут в термостат при температуре 37ºС. После полимеризации собранные конструкции переносили в лунки 24-луночного планшета и инкубировали 3, 6 или 9 суток в культуральной среде. В эксперименте использовали две культуральные среды – базовую или остеогенную (DMEM, 2% ЭТС, 100 мг/л амикацина, 50 мг/л L-аскорбиновой кислоты (Sigma), 10 мМ β-глицерофосфата натрия (Sigma).

Для оценки жизнеспособности клеток внутри ТИК после инкубации конструкции «разбирали» и подсчитывали число живых клеток. ТИК инкубировали в 100 мкл протеолитического фермента фибринолизина («Биофарма») в концентрации 600 ЕД фибринолитической активности в течение 30 минут. Затем клеточную суспензию промывали физиологическим раствором и окрашивали 0,4% раствором трипанового синего («ДиаМ») в течение 5 минут. Неживые клетки с нарушенной цитоплазматической мембраной окрашивались в голубой цвет. Долю жизнеспособных

клеток определяли путем прямого подсчета в камере Горяева.

Оценку количества BMP-2, секретируемого клетками в культуральную среду, проводили при иммуноферментном анализе с помощью коммерческого набора Quantikine BMP-2, R&D System, cat№ DBP200 в соответствии с инструкцией производителя. Пробы для анализа отбирали на 3-и, 6-е или 9-е сутки культивирования, полностью заменяя при этом среду в лунках на свежую. Оптическую плотность измеряли при OD_{450} на планшетном ридере Anthos 2020.

Для анализа распределения клеток внутри конструкции перед сборкой ТИК клетки метили витальным мембранным красителем PKH26. Для этого использовали реактив PKH26 (red fluorescent cell linker kit, Sigma) в соответствии с инструкцией производителя. Анализ полученных образцов проводили с помощью инвертированного светового микроскопа Olyimpus CK 40 с аппаратно-программным комплексом Olympus camedia C-5050 (Olympus).

Морфологию клеток внутри ТИК оценивали методом сканирующей электронной микроскопии (СЭМ). Образцы промывали фосфатно-солевым буфером, фиксировали 2,5% раствором глютарового альдегида (Panreac) в течение 24 часов, обезвоживали и высушивали гексаметилдисилазаном. Образцы напыляли слоем золота (10 нм) в аппарате Eiko IB 3 (Eiko). Анализ полученных препаратов проводили с использованием сканирующего электронного микроскопа S-570 (Hitachi) при ускоряющем напряжении 15 кВ.

Результаты

Для характеристики МСК, трансфицированных геном BMP-2, внутри ТИК проводили сборку конструкций по разработанной ранее методике с помощью обогащенной тромбоцитами плазмы крови [1].

Чтобы оценить распределение клеток внутри ТИК, клетки метили мембранным витальным красителем PKH-26 (рис. 1).

На микрофотографиях ТИК, сделанных в проходящем свете, хорошо различимы фрагменты материала носителя – ксеногенного костного матрикса, окруженные сетью фибриновых волокон, которые сформировались при полимеризации фибриногена плазмы. Фибриновая сеть заполняет все поры внутри материала носителя. На микрофотографиях, полученных с помощью флуоресцентной микроскопии, можно различить отдельные клетки на том же участке конструкции. Хорошо видно, что клетки заключены в фибриновую сеть и достаточно равномерно распределены внутри конструкции.

Для более детального анализа морфологии клеток проводили СЭМ (рис. 2). На микрофотографиях, сделанных сразу после сборки ТИК, видно, что клетки имеют шаровидную форму, они не распластаны. Клетки погружены в фибриновую сеть, которая примыкает к поверхности носителя (рис. 2 А). Уплотнение фибриновой сети в данном случае является следствием обезвоживания материала при подготовке образцов к СЭМ. Хорошо видно, что каждая клетка покрыта фибриновыми волокнами (рис. 2 Б). На микрофотографиях, сделанных через сутки после сборки ТИК, большинство клеток распластано по поверхности носителя (рис. 2 В, Г).

Проводили сравнение свойств клеток при инкубации конструкций в двух средах – базовой и остеогенной, поскольку ранее было показано, что культивирование в присутствии аскорбиновой кислоты и глицерофосфата стимулирует секрецию BMP-2 в трансфицированных клетках. Использовали разные концентрации клеток – 1, 4 и 7 млн на 1 $см^3$ носителя, чтобы определить оптимальное количество.

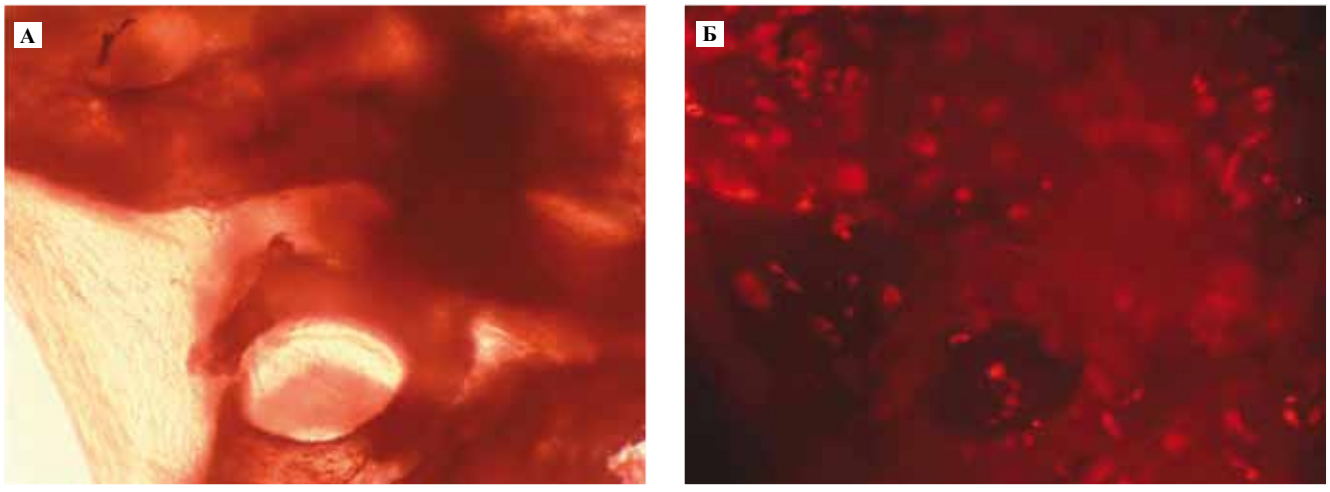

Рис. 1. Общий вид тканеинженерной конструкции.
А – в проходящем свете, Б – флуоресценция. × 200

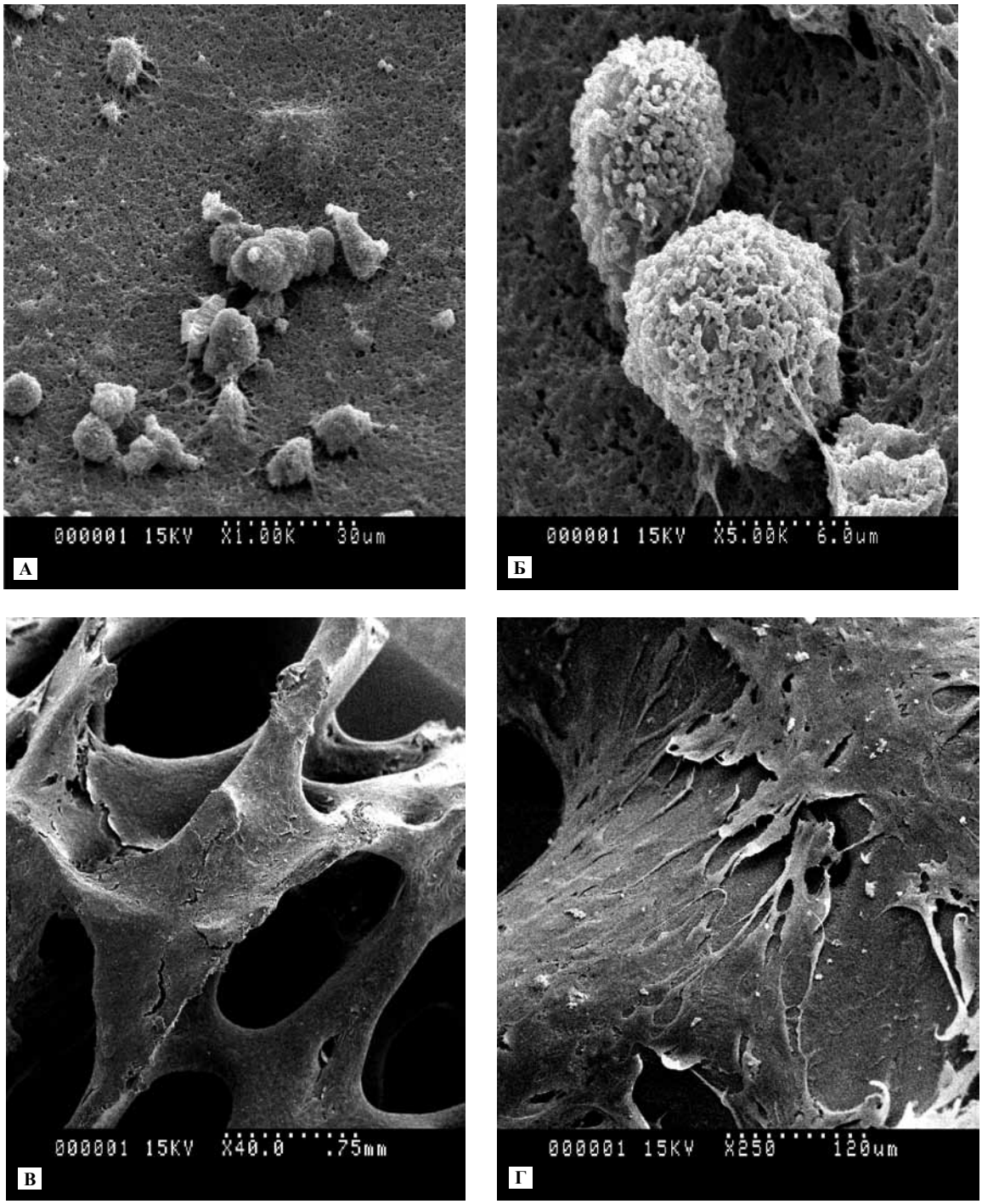

Рис. 2. Морфология клеток, иммобилизованных на матрице носителя.
А, Б – клетки сразу после сборки ТИК; В, Г – через сутки после сборки ТИК

Для того чтобы оценить выживаемость трансфицированных клеток внутри ТИК после инкубации в культуральной среде, конструкции «разбирали», деполимеризуя фибрин с помощью фибринолизина, и подсчитывали количество живых клеток по исключению окрашивания трипановым синим. Анализ проводили после 3, 6 и 9 суток инкубации.

При культивировании МСК, трансфицированных pAd5-BMP-2, внутри ТИК в базовой среде на каждом сроке исследования наибольшая выживаемость клеток наблюдается в случае, когда концентрация составляет 1 млн клеток на 1 $см^3$ носителя. При этом выживаемость внутри каждой группы с одинаковой концентрацией с течением времени уменьшается незначительно.

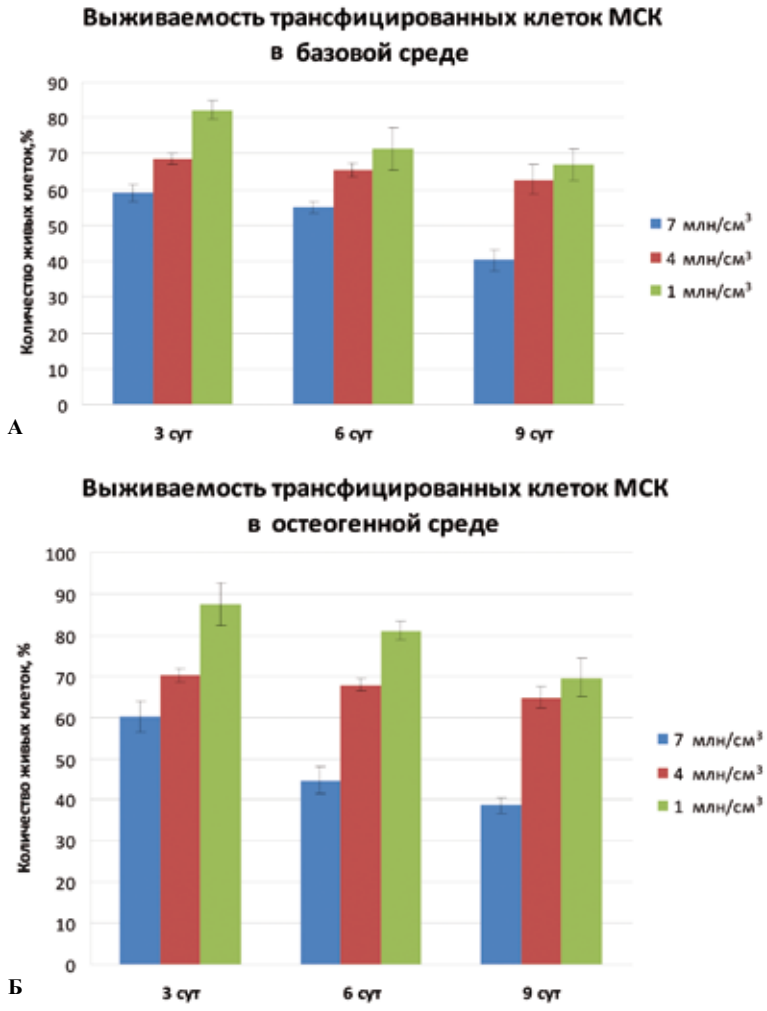

Рис. 3. Выживаемость МСК жировой ткани, трансфицированных pAd5-BMP-2, при культивировании внутри ТИК в течение 3, 6 и 9 суток в зависимости от концентрации клеток внутри конструкции (1, 4 или 7 млн клеток на 1 см^3 носителя). Инкубация в базовой (А) или остеогенной (Б) среде

Аналогичная динамика выживаемости наблюдается также при культивировании исследуемых клеток внутри ТИК в остеогенной среде. Результаты эксперимента свидетельствуют о том, что при культивировании МСК, трансфицированных pAd5-BMP-2 внутри ТИК, как в базовой, так и в остеогенной среде (рис. 3), наблюдается достаточно высокая выживаемость клеток, при этом процент живых клеток практически не зависит от времени культивирования, но существенно зависит от исходной концентрации клеток внутри ТИК. Наибольшая выживаемость наблюдается при концентрации клеток 1 млн на 1 см^3 носителя, а наименьшая – при 7 млн на 1 см^3 носителя. Такие данные вполне объяснимы тем, что, располагаясь в меньшей плотности, клетки лучше снабжаются питательными веществами и кислородом, потому и выживаемость их выше. При этом важно учесть, что, несмотря на высокую выживаемость в группе с минимальной концентрацией, общее количество живых клеток в этой группе будет меньше, чем в других группах, и концентрация секретируемого белка BMP-2 может быть недостаточной. Вследствие этого нашим следующим шагом стало изучение, как изменяется уровень секреции BMP-2 при культивировании трансфицированных клеток в тех же условиях, что и в этом эксперименте.

Для оценки уровня секреции BMP-2 был проведен иммуноферментный анализ концентрации BMP-2 в среде на 3-и, 6-е и 9-е сутки инкубации ТИК в базовой и остеогенной среде из расчета на 1 см^3 носителя.

Результаты эксперимента (рис. 4) показали, что практически на всех сроках как в базовой, так и в остеогенной среде наибольшая концентрация BMP-2 наблюдается при культивировании клеток в концентрации 7 млн на 1 см^3 носителя, то есть при сравнительно более низкой выживаемости суммарная синтетическая активность клеток в такой конструкции будет выше и эффективность ее использования окажется максимальной. При этом мы видим, что условия инкубации конструкции с трансфицированными клетками значительно влияют на характер экспрессии целевого белка BMP-2. При инкубации в остеогенной среде в присутствии глицерофосфата и аскорбиновой кислоты наблюдается выраженное усиление продукции BMP-2 в течение первых 3 суток по сравнению с контролем. При этом разница в концентрациях секретируемого белка примерно трехкратная, но на последующих сроках мы наблюдаем резкое снижение секреции – почти на порядок к 9-м суткам. Динамика секреции BMP-2 в базовой среде имеет более плавный характер и уменьшается незначительно, так что к 9-м суткам уровень секреции даже выше, чем в остеогенной среде на данном сроке. Общая тенденция к снижению секреции BMP-2 в базовой среде позволяет предположить, что и дальше продукция целевого белка будет сохраняться на достаточно высоком уровне. Понимая, что трансплантация ТИК является хирургическим вмешательством, которое неизбежно приведет к воспалительным процессам, следует учесть, что эффективность действия BMP-2 окажется большей после завершения острой стадии воспаления, то есть спустя 7–10 дней. Следовательно, целесообразнее трансплантировать ТИК, в которой секреция белка будет пролонгированной, а не кратковременной.

Выводы

На основании полученных данных сделан вывод, что при подготовке ТИК на основе МСК, трансфицированных геном BMP-2, не следует проводить предварительную инкубацию конструкций в остеогенной среде, а концентрация клеток должна составлять 7 млн на 1 см^3 носителя.

В результате проведенного исследования разработана тканеинженерная конструкция для регенерации костной ткани на основе биосовместимого остеопластического материала «Остеоматрикс», культуры МСК жировой ткани человека, трансфицированных геном костного морфогенетического белка BMP-2, и обогащенной тромбоцитами плазмы крови. В конструкциях наблюдается высокий уровень секреции остеогенного фактора BMP-2. Трансплантация ТИК на основе клеток, продуцирующих мощный остеогенный индуктор, приведет к формированию костной ткани в области дефекта за счет дифференцировки резидентных незрелых мезенхимальных предшественников в остеогенном направлении и участия самих трансплантированных клеток в костной регенерации.

Исследование выполнено при поддержке Министерства образования и науки Российской Федерации, соглашение от 14 ноября 2012 года № 8828.

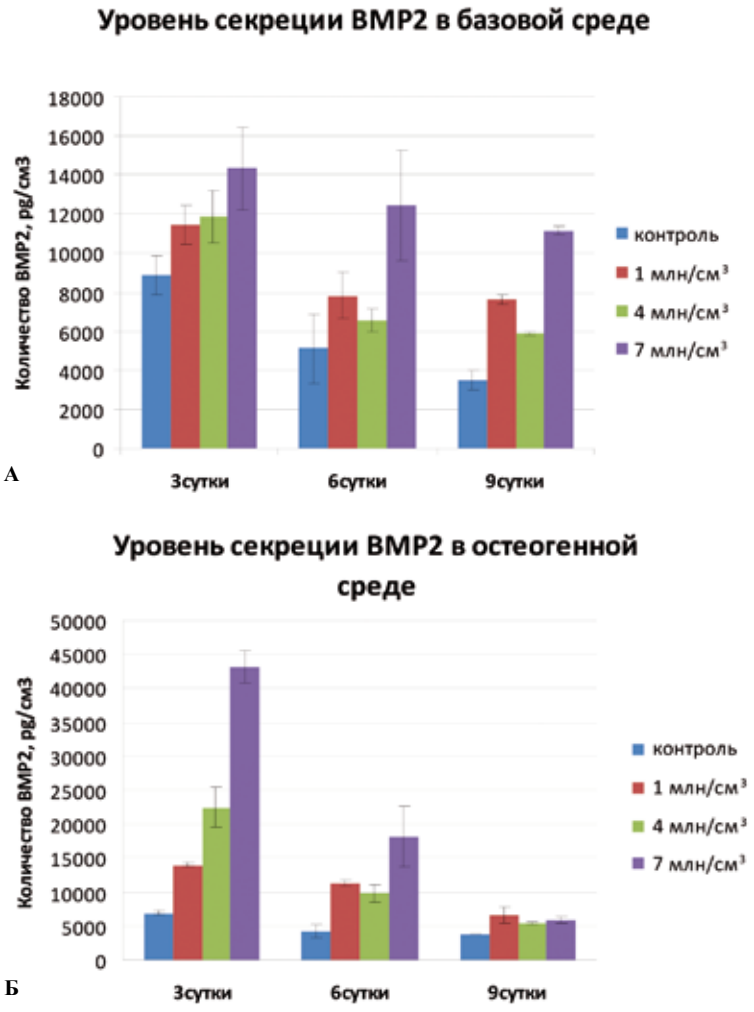

Рис. 4. Уровень секреции белка BMP-2 (в расчете на 1 см^3 носителя) при инкубации тканеинженерных конструкций, содержащих МСК жировой ткани, трансфицированные pAd5-BMP-2, в концентрации 1, 4 или 7 млн клеток на 1 см^3 носителя в базовой (А) и остеогенной (Б) среде, в зависимости от времени инкубации (3, 6 и 9 суток). Результаты иммуноферментного анализа (ELISA)

Литература

1. *Бухарова Т.Б., Арутюнян И.В., Шустров С.А., Алексеева И.С., Федюнина И.А., Логовская Л.В., Волков А.В., Ржанинова А.А., Григорьян А.С., Кулаков А.А., Гольдштейн Д.В.* Тканеинженерная конструкция на основе мультипотентных стромальных клеток жировой ткани и материала «Остеоматрикс» для регенерации костной ткани // Клеточные технологии в биологии и медицине. 2011. № 3. С. 167–173.
2. *Zhang Z.* Bone regeneration by stem cell and tissue engineering in oral and maxillofacial region. Front Med. 2011 Dec;5(4):401–13. Epub 2011 Dec 27.
3. *Matthew D. Kwan, Bethany J. Slater, Derrick C. Wan and Michael T. Longaker.* Cell-based therapies for skeletal regenerative medicine. Human Molecular Genetics, 2008, Vol. 17:93–8.
4. *Howard Daniel, Lee D. Buttery, Kevin M. Shakesheff and Scott J. Roberts.* Tissue engineering: strategies, stem cells and scaffolds. J. Anat. 2008, 213:66–72.
5. *Sundelacruz S. and Kaplan D.L.* Stem cell- and scaffold-based tissue engineering approaches to osteochondral regenerative medicine. Semin Cell Dev Biol. 2009 August; 20(6): 646–55.
6. *Panetta N.J., Gupta D.M., Quarto N., Longaker M.T.* Mesenchymal cells for skeletal tissue engineering. Panminerva Med. 2009 Mar; 51(1):25–41.
7. *Miyazono K., Maeda S., Imamura T.* BMP receptor signaling: Transcriptional targets, regulation of signals, and signaling cross-talk Cytokine & Growth Factor Reviews 16 (2005): 251–63.
8. *Douglas J.* Adenoviral vectors for gene therapy. Mol. Biotechnol.2007;36(1):71–80.

DEVELOPMENT OF TISSUE ENGINEERING CONSTRUCTION BASED ON MULTIPOTENT STROMAL CELLS OF HUMAN ADIPOSE TISSUE TRANSFECTED WITH THE GENE OF BONE MORPHOGENIC PROTEIN BMP-2

T.B. Bukharova, A.V. Volkov, A.S. Voronin, K.A. Filimonov, S.S. Chaplygin, M.Yu. Murushidi, A.K. Nazaryan, A.Yu. Zadorina, M.S. Rubinskaya, A.Yu. Rozenbaum, Yu.V. Ponomareva, E.S. Fatenkova, D.V. Goldshtein

A new tissue engineering product for bone tissue regeneration is developed. It is based on multipotent stromal cells of human adipose tissue transfected with the gene of bone morphogenic protein BMP-2, biocompatible material Osteomatrix, and platelet-rich plasma. We studied morphological characteristics and survival of the cells as well as secretion of osteo-inducing factor BMP-2 during *in vitro* cultivation within the tissue engineering construction. The optimal concentration of cells was determined as 7,000,000 to 1 cm^3. The cultivation does not need additional osteogenic supplements such as ascorbic acid and β-glycerophosphate sodium.

Key words: multipotent stromal cells, bone morphogenetic protein BMP-2, tissue engineering construction, regeneration of bone tissue

Информация об авторах

Бухарова Татьяна Борисовна – научный сотрудник Медико-генетического научного центра РАМН.
Адрес: Москва, ул. Москворечье, д. 1.

Гольдштейн Дмитрий Вадимович – докт. биол. наук, профессор, заведующий лабораторией генетики стволовых клеток Медико-генетического научного центра РАМН.
Адрес: Москва, ул. Москворечье, д. 1.

Волков Алексей Вадимович – канд. мед. наук, старший научный сотрудник ФГБУ «НИИ морфологии человека» РАМН.
Адрес: Москва, ул. Цюрупы, д. 3. E-mail: morfolhum@mail.ru

Материал поступил в редакцию 30 ноября 2013 года.

© Жураковская О.Я., 2013

УДК 611.83:616-001.28/29

ВОЗРАСТНЫЕ ОСОБЕННОСТИ МОРФОЛОГИИ СРЕДИННОГО ВОЗВЫШЕНИЯ НЕЙРОГИПОФИЗА ПРИ ЭКСПЕРИМЕНТАЛЬНОМ САХАРНОМ ДИАБЕТЕ

О.Я. Жураковская

ГВУЗ «Ивано-Франковский национальный медицинский университет», Ивано-Франковск

На 7-е сутки после моделирования стрептозотоцинового диабета в нервных волокнах наружного слоя срединного возвышения нейрогипофиза 3-месячных животных возрастает объемная доля нейросекреторных гранул ($p<0,05$), а в портальных гемокапиллярах наблюдается увеличение численности фенестр, расширение перикапилярних пространств, тогда как морфоструктура срединного возвышения нейрогипофиза 24-месячных животных остается интактной. На 28-е сутки эксперимента функциональная активность нейросекреторных клеток переднего и среднего гипоталамуса исследуемых животных повышается, о чем свидетельствует рост объемной части НГ в наружном ($p<0,01$) и внутреннем ($p<0,01$) слоях срединного возвышения. В портальных гемокапиллярах отмечаются признаки развития диабетической микроангиопатии.

Ключевые слова: стрептозотоциновый диабет, нейрогипофиз

Одной из наиболее актуальных проблем клинической медицины является сахарный диабет, что обусловлено массовостью заболевания, клиническим полиморфизмом и тяжестью осложнений [2, 3]. Ежегодный прирост показателя заболеваемости сахарным диабетом составляет примерно 15% [3]. С учетом сказанного выше актуальны исследования о морфофункциональных изменениях срединного возвышения нейрогипофиза при сахарном диабете, которые позволят раскрыть основные структурные механизмы нарушений нейрогуморальной регуляции эндокринных функций организма и панкреатических островков при данном заболевании, поскольку именно передний и средний гипоталамус обеспечивает стимуляцию В- и А-клеток панкреатических островков поджелудочной железы и выделение ими инсулина и глюкагона [6].

Согласно современным представлениям, срединное возвышение нейрогипофиза – это его проксимальная часть. Как известно по данным международной анатомической номенклатуры, составными частями нейрогипофиза являются проксимально-срединное возвышение, гипофизарная ножка и дистально-нервная часть нейрогипофиза. Срединное возвышение состоит из внутренней зоны, в которой превалируют аксоны гипоталамо-нейрогипофизарной системы, в частности надзрительного и паравентрикулярного ядер. Наружная зона срединного возвышения состоит из аксонов мелкоклеточных ядер гипоталамуса глии и капилляров первичной портальной системы гипофиза. При ультраструктурном анализе нейросекреторные гранулы аксонов внутренней зоны срединного возвышения имеют больший диаметр (169,86±14,49 нм) в отличие от аксонов мелкоклеточных ядер гипоталамуса, которые входят в состав гипоталамо-аденогипофизарной системы и имеют меньший диаметр (78,42±3,24 нм).

Цель исследования – установить основные закономерности структурной перестройки срединного возвышения нейрогипофиза при экспериментальном сахарном диабете у 3- и 24-месячных крыс.

Материалы и методы

Материалом исследования был гипоталамо-гипофизарный комплекс 20 крыс-самцов линии Вистар в возрасте 3 и 24 месяцев, распределенных на 2 группы – контрольную (10 животных) и экспериментальную (10 животных). У животных экспериментальной группы моделировали сахарный диабет путем внутрибрюшинного введения стрептозотоцина [5], контрольным животным в эквивалентном объеме вводили 0,1 М цитратный буфер с pH 4,5. Крыс выводили из эксперимента на 7-е и 28-е сутки под тиопенталовым наркозом путем декапитации и забирали материал для исследования.

Для гистологического исследования кусочки материала фиксировали в растворе Буэна, изготавливали парафиновые блоки, срезы красили альдегид-фуксином по Гомори. Для электронно-микроскопического исследования материал фиксировали в 2% растворе четырехокиси осмия, проводили и контрастировали общепринятым методом. Материал изучали на электронном микроскопе ПЭМ-125 К при ускоряющем напряжении 75 кВ с последующим фотографированием при увеличении от 12000 до 20000 раз. Полутонкие срезы толщиной 1 мкм окрашивали 1% раствором метиленового синего. Гистологические препараты и полутонкие срезы изучали под световым микроскопом МС 300 (ТХР) и фотографировали с помощью цифровой камеры DCM 900.

Морфометрию препаратов осуществляли с использованием программного обеспечения NIH USA Image J в автоматическом или ручном режиме с учетом увеличений. Нейросекреторный процесс оценивали по показателям объемной плотности нейросекреторных гранул в аксонах гипоталамо-нейрогипофизарного и туберо-гипофизарного путей (Vi = (Pi / Pt) × 100 [1]).

Биохимические показатели инсулина, гликированного гемоглобина определяли в сыворотке крови в сертифицированной лаборатории «Диамеб». Уровень глюкозы определяли в капле крови из хвостовой вены на глюкометре фирмы Accu Chec (Германия).

Статистическую обработку данных проводили с использованием программ Stat.Soft.Inc; Tulsa, OK, USA; Statistica 6 и непараметрических методов анализа (критерий Уилкоксона–Манна–Уитни).

Результаты

На 7-е сутки после начала моделирования стрептозотоцинового сахарного диабета уровень глюкозы в крови увеличивается у 3-месячных животных до 12,22±0,34 ммоль/л (контроль 3,69±0,12 ммоль/л, $p<0,001$), у 24-месячных до 8,66±0,17 ммоль/л (контроль 5,69±0,15 ммоль/л, $p<0,05$) на фоне снижения инсулина у 3-месячных крыс до 1,87±0,09 Ед/мл (контроль 3,52±0,03 Ед/мл, $p<0,01$), у 24-месячных крыс до1,95±0,09 Ед/мл (контроль 4,24±0,15 Ед/мл, $p<0,01$). Гипергликемия приводит к увеличению гликированного гемоглобина у 3-месячных животных к 2,16±0,04% (контроль 1,79±0,31%, $p>0,05$), у 24-месячных животных к 4,04±0,14% (контроль 2,21±0,06%, $p<0,01$). Следует обратить внимание на то, что такие уровни гликированного гемоглобина находятся в границах допустимой нормы.

В этот период эксперимента структура внутренней зоны срединного возвышения нейрогипофиза 3- и 24-месячных крыс не отличается от таковой в контрольной группе животных. Диаметр нейросекреторных гранул (НГ) гипоталамо-гипофизарного тракта и их объемная плотность не изменяются по сравнению с показателями в контрольной группе, в то время как в наружной зоне срединного возвышения нейрогипофиза 3-месячных животных наблюдается рост объемной плотности НГ (табл. 1). В портальных гемокапиллярах 3-месячных животных отмечается увеличение численности и протяженности фенестр, расширение перикапиллярных пространств.

На 28-е сутки эксперимента по сравнению с 7-ми сутками уровень глюкозы и гликированного гемогло-

Таблица 1

Показатели объемной плотности и диаметр НГ срединного возвышения нейрогипофиза при экспериментальном сахарном диабете (M±m, n=5)

	Внутренняя зона				Наружная зона			
	диаметр НГ, нм		объемная плотность НГ, %		диаметр НГ, нм		объемная плотность НГ, %	
	контроль	эксперимент	контроль	эксперимент	контроль	эксперимент	контроль	эксперимент
7-е сутки								
3-месячные крысы	148,65±1,26	146,89±1,34	6,68±0,08	6,71±0,09	76,34±0,29	81,64±1,08	6,54±0,24	12,26±0,87*
24-месячные крысы	147,54±1,25	143,24±1,53	6,04±0,09	6,12±0,03	79,63±0,24	79,87±1,03	4,21±0,29	4,23±0,32
28-е сутки								
3-месячные крысы	151,37±3,27	174,26±6,35*	6,54±0,17	19,56±0,64*#	69,25±0,58	71,26±0,96	6,51±0,36	10,15±0,72*#
24-месячные крысы	153,85±3,67	169,36±8,39*#	6,17±0,21	11,13±0,46*#	72,36±0,86	70,65±0,87	4,08±0,12	6,58±0,13#

* – разница между показателями контроля и эксперимента у животных одной возрастной группы, $p<0,05$;

– разница показателей у животных одной возрастной группы по сравнению с показателями предыдущего периода наблюдения, $p<0,05$.

бина в крови продолжает увеличиваться, у 3-месячных животных, соответственно, до 15,78±0,22 ммоль/л ($p<0,05$) и 7,64±0,13% ($p<0,01$), у 24-месячных до 14,79±0,24 ммоль/л ($p<0,001$) и 8,15±0,18% ($p<0,001$) на фоне снижения уровня инсулина у 3-месячных крыс к 1,31±0,06 Ед/мл ($p<0,05$), у 24-месячных – 1,21±0,06 Ед/мл ($p<0,05$).

В разных зонах срединного возвышения наблюдается увеличение нейросекрета по ходу нервных волокон. В наружной зоне срединного возвышения встречаются аксоны, переполненные НГ (рис. 1 Б). Объемная плотность мелких и крупных НГ уменьшается по сравнению с предыдущим периодом эксперимента при их неизменном диаметре (табл. 1). Обращает на себя внимание значительный полиморфизм строения НГ в аксонах гипоталамо-нейрогипофизарного тракта внутренней зоны срединного возвышения (рис. 1 А). Одни из них (молодые) имеют матрикс высокой электронно-оптической плотности и мембрану, зрелые НГ характеризируются матриксом умеренной электронно-оптической плотности, диффундирующие НГ содержат небольшую сердцевину умеренной электронно-оптической плотности и широкий светлый подмембранный ободок.

В портальных гемокапиллярах наружной зоны наблюдаются эритроцитарные сладжи, тромбоцитарные, лейкоцитарные и смешанные клеточные агрегаты. Ядра эндотелиоцитов с маргинально конденсированным хроматином увеличены в объеме и резко выступают в просвет капилляра (рис. 1 В). Кариолемма образует глубокие инвагинации. Около ядра расположены расширенные единичные цистерны гранулярной эндоплазматической сети, на поверхности которых отмечается небольшое количество рибосом. В митохондриях наблюдаются просветление матрикса и деструкция крист. Цитоплазма эндотелиоцитов 24-месячных животных вакуолизирована, а 3-месячных уплотнена. У последних люминальная плазмолемма образует микровыросты в просвет капилляра, что приводит к клазматозу и ухудшению кровотока (рис. 1 В). Контакты между эндотелиоцитами расширены, а иногда расходятся, и между клетками образуются межэндотелиальные каналы. Базальная мембрана неравномерно расширена и утолщена. Перикапиллярные пространства резко расширены (рис. 1 В). Уменьшается количество контактов аксонов нейросекреторных клеток и капилляров. У 24-месячных животных в наружной зоне срединного возвышения встречаются аксоны, которые имеют светлую аксоплазму и содержат вакуоли, деструктивно измененные митохондрии, одиночные нейрофибриллы.

В глиальных клетках отмечаются маргинальное размещение ядерного хроматина, расширение перинуклеарного пространства, деструкция крист митохондрий, расширение цистерн гранулярной эндоплазматической сети, увеличение в цитоплазме количества лизосом с негомогенным содержанием липидных капель.

Обсуждение

Накопление нейросекреторных гранул в аксонах срединного возвышения крупно- и мелкоклеточных нейронов гипоталамуса на 7-е сутки экспериментального сахарного диабета свидетельствует о повышении функциональной активности нейросекреторных клеток гипоталамуса [4]. Другими исследователями было доказано повышение в крови соматолиберина и кортиколиберина на ранних стадиях развития стрептозотоци-

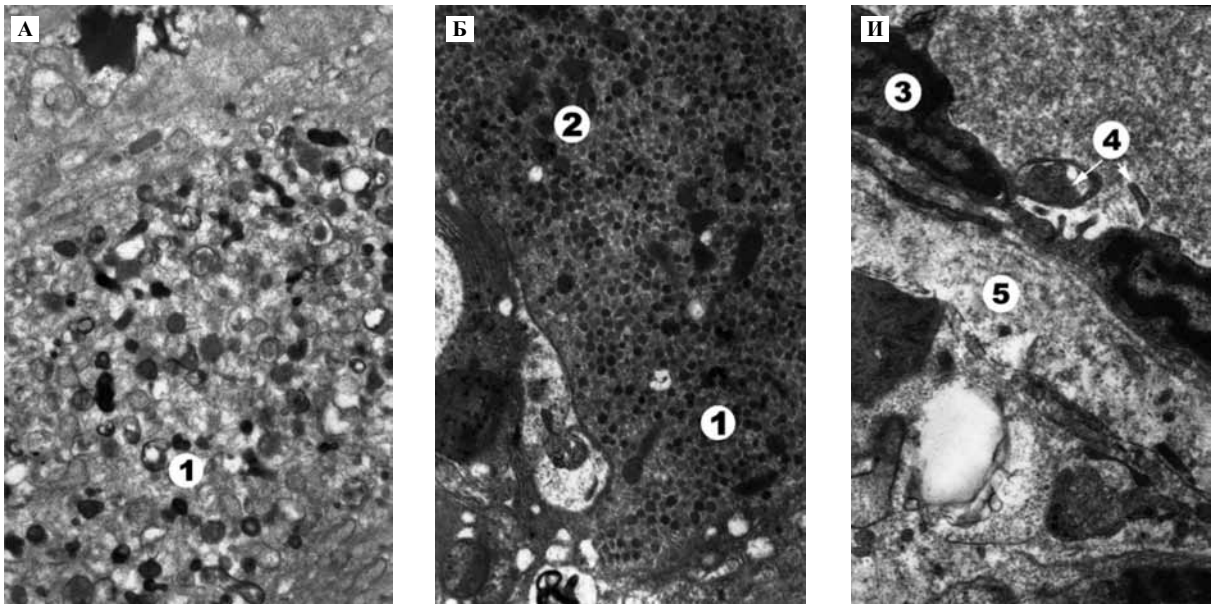

Рис. 1. Ультраструктурные изменения срединного возвышения нейрогипофиза 24- (А) и 3-месячных (Б, В) животных на 28-е сутки экспериментального сахарного диабета. А – × 12 000, Б – × 8000, В – × 8000.
1 – НГ, 2 – митохондрии, 3 – ядро эндотелиоцита, 4 – микроклазматоз, 5 – перикапиллярное пространство

нового диабета, что приводило к увеличению в крови соматотропного гормона и глюкокортикоидов и, как следствие, усугублению течения заболевания [7, 8]. По данным наших исследований, перестройка микроциркуляторного русла, а именно увеличение количества пор и фенестр в эндотелиоцитах, способствует более быстрому поступлению в кровь нейрогормонов.

Морфологические изменения в стенке капилляров первичной портальной сети нейрогипофиза на 28-е сутки заболевания свидетельствуют о начальных стадиях развития диабетической микроангиопатии, которые обусловлены гормонально-метаболическими нарушениями [2]. Гипергликемия и повышение уровня гликозилированного гемоглобина, согласно нашим наблюдениям, приводят к возникновению эритроцитарных сладжей и деструкции эндотелиоцитов, а также, по мнению других авторов, нарушениям оксигенации с гиперпродукцией контринсулярных гормонов [7, 8]. Гипергликемия способствует усилению синтеза гликопротеинов в базальной мембране за счет повышения активности глюкозилтрансферазы [2], что, по данным наших исследований, приводит к ее утолщению на 28-е сутки экспериментального сахарного диабета.

Выводы

На 7-е сутки развития экспериментального сахарного диабета наблюдается повышение удельной плотности нейросекреторных гранул в аксонах мелко- и крупноклеточных нейронов во внутренней и наружной зоне гипоталамуса. Этот процесс более выражен у неполовозрелых животных и сопровождается перестройкой капилляров (увеличение количества фенестр, пор, образование межэндотелиальных каналов) для быстрого выделения нейрогормонов в кровь. При увеличении срока развития сахарного диабета наблюдают признаки микроангиопатии.

Литература

1. *Автандилов Г.Г.* Медицинская морфометрия: руководство. М.: Медицина, 1990. 384 с.
2. *Боровкова О.С.* Питання патогенезу діабетичних ангіопатій / О.С. Боровкова, А.Г. Іфтодій // Буковинський медичний вісник. 2006. Т. 10. № 2. С. 132–135.
3. Деякі чинники розику смертності на цукровий діабет першого типу в Україні, оцінені за даними загальнонаціонального реєстру / М.Д. Халангот, М.Д. Тронько, В.І. Кравченко і ін. // Ендокринологія. 2010. № 1. С. 62–70.
4. *Жураківська О.Я.* Вікові особливості морфологічних змін гіпоталамо-нейрогіпофізарної системи на ранніх стадіях розвитку експериментального цукрового діабету / О.Я. Жураківська // Вісник проблем біології та медицини. 2012. № 3. С. 164–170.
5. Патент № 62966. Україна, МПК 51 A 61 B 10/00. Спосіб моделювання цукрового діабету 1-го типу у тварин різного віку / В.А. Левицький, О.Я. Жураківська, В.А. Міськів, Л.М. Заяць, Р.Б. Петрів, Ю.М. Якимів, Б.М. Кіщук, Р.З. Гнатюк. Заявка № u 201101566, заявл. 11.02.2011, опубликовано 20.09.2011. Бюлл. № 18. 6 с.
6. Центральные механизмы регуляции эндокринной функции поджелудочной железы / Колесник Ю.М., Абрамов А.В., Траилин А.В., Жулинский В.А., Мельникова О.В., Василенко В.А., Ганчева О.В., Орловский М.А. // Материалы 2-го Российского конгресса по патофизиологии. Москва, 9–12 октября 2000 года. С. 164–165.
7. Adrenal hypersensitivity precedes chronic hypercorticism in streptozotocin-induced diabetes mice / Y. Revsin, D. van Wijk, F.E. Saravia et al. // Endocrinology. 2008. N 7. P. 3531–9.
8. Effects of a high-glucose environment on the pituitary growth hormone-releasing hormone receptor: type 1 diabetes compared with in vitro glucotoxicity / K. Bédard, J. Strecko, K. Thériault et al. // Am J. Physiol. Endocrinol. Metab. 2008. N 4. P. 740–51.

AGE-RELATED MORPHOLOGICAL CHARACTERISTICS OF MEDIAN EMINENCE OF NEUROHYPOPHYSIS IN EXPERIMENTAL DIABETES MELLITUS

O.Ya. Zhurakovskaya

The volume fraction of neurosecretory granules in the nerve fibers of the outer layer of the median eminence of neurohypophysis was increased ($p < 0.05$) in 3-month-old animals on day 7 of streptozotocin-induced diabetes. The amplification of fenestrae in portal blood capillaries and extension of pericapillary spaces were observed while the morphology of the median eminence of neurohypophysis in 24-month old animals remained intact. The functional activity of neurosecretory cells of the anterior and medial hypothalamus in tested animals enhanced on experimental day 28 as was evidenced by increased volume fraction of neurosecretory granules in external ($p < 0.01$) and internal ($p < 0.01$) layers of the median eminence. Development of diabetic microangiopathy was revealed in portal blood capillaries.

Key words: streptozotocin-induced diabetes, neurohypophysis

Информация об авторе

Жураковская Оксана Ярославовна – доцент, канд. мед. наук, кафедра анатомии человека, оперативной хирургии и топографической анатомии Ивано-Франковского национального медицинского университета.
Адрес: 76008 Украина, Ивано-Франковск, ул. Троллейбусная, д. 14, кв. 90. E-mail: perpetaoya@mail.ru

Материал поступил в редакцию 24 ноября 2012 года.

© Коллектив авторов, 2013

УДК 611.71/72-086.5

СПОСОБ ИЗГОТОВЛЕНИЯ МУЛЯЖЕЙ ВЕН ПРЯМОЙ КИШКИ ЧЕЛОВЕКА ПРИ ПОМОЩИ ПЛАСТМАССЫ ХОЛОДНОЙ ПОЛИМЕРИЗАЦИИ

А.Н. Русских, А.Д. Шабоха, П.А. Самотесов, Н.С. Горбунов, И.Н. Большаков, А.А. Залевский, Ю.А. Шеховцова, И.В. Кан, П.Г. Шнякин, А.Ф. Макаров

ГБОУ ВПО «Красноярский государственный медицинский университет им. проф. В.Ф. Войно-Ясенецкого» Минздрава России, Красноярск

Способ изготовления муляжей анатомических препаратов вен прямой кишки человека, выполненных на основе техники изготовления слепков при помощи наливной инъекционной среды «РЕДОНТ-КОЛИР», характеризуется высоким качеством получаемых препаратов, не требует больших финансовых затрат и специального технического оборудования. Получаемые таким способом наглядные пособия являются наиболее информативными при демонстрации и изучении особенностей венозной системы прямой кишки человека.

Ключевые слова: венозная система прямой кишки человека, наливные массы, коррозионный препарат

Изготовление коррозионных препаратов полых трубчатых структур организма человека подразумевает заливку последних застывающими массами с дальнейшим физическим или химическим разрушением окружающих их тканей. Следовательно, после подобной обработки формируется слепок внутреннего просвета трубчатой структуры. В большинстве случаев коррозионные препараты используются для создания наглядного пособия сосудистой системы тех органов либо тканей, сосуды которых недоступны непосредственному изучению. При создании коррозионных препаратов, как правило, возникают проблемы с выбором оптимальной наливной среды, которая бы отвечала всем требованиям, предъявляемым в каждом конкретном случае, а также коррозионной среды, которая бы не воздействовала на наливную среду. Большинство авторов предпочитают использовать широко доступные недорогие наливные среды, удобные в приготовлении и работе (патент РФ № 2320168, патент РФ № 2270483) [2, 4, 5, 6].

Известен способ изготовления коррозионных препаратов кровеносных сосудов плодов маралов, заключающийся в их инъекции полиуретановой монтажной пеной MAKROFLEX через пупочные артерии и вены с визуальным контролем наполнения в зависимости от состояния кровеносных сосудов головы, грудных и тазовых конечностей. По данным автора, наполненные сосуды плодов после трехдневной фиксации в 10% формалине подвергались коррозии в водном растворе гидроокиси натрия в течение 4–10 суток с периодическим промыванием проточной водой по методу Б.Д. Шульца (1964) и Ю.Л. Золотко (1972) [1], но расширяющая способность монтажной пены не позволяет применять ее при создании слепков сосудов с тонкой стенкой, таких как вены, поскольку в момент наполнения и фиксации сосуда высока вероятность разрыва его стенки. В отличие от монтажной пены пластмасса или силикон не расширяются и, следовательно, не изменяют диаметр, а также структуру ветвления вен, стенки которых достаточно податливы к внешнему воздействию.

Известен способ приготовления монохромного коррозионного препарата венозной системы почки с использованием силиконового герметика Silicon acetat 101E фирмы Kim Tec, применяемого в промышленном строительстве. По данной методике в просвет вены устанавливается носик тубы с веществом типа Silicon acetat 101 E фирмы Kim Tec, вставленной в обычный строительный пистолет для герметика. При помощи пистолета венозную сеть почки плотно заполняют полимером. На тубу, содержащую вводимый силикон, снаружи помещают заранее рассчитанную градуированную шкалу (в миллилитрах), что позволяет точно определять объем вводимого наполнителя. При этом плотность и достаточность заполнения контролируют визуально и пальпаторно. Инъецированный силиконом препарат почки помещают в эксикатор с 50–90% серной кислотой, где орган находится в плавающем состоянии до трех суток (заявка на изобретение № 2009114652/15

от 17.04.2009 «Способ изготовления муляжей анатомических препаратов полых и трубчатых органов») [7].

К недостаткам данного метода следует отнести использование полимера со специфическим запахом, требующим отдельного помещения с налаженной вытяжкой. Кроме того, данный способ изготовления анатомических препаратов полых или трубчатых структур подразумевает использование кислотосодержащих растворов (серная кислота, работать с которой надо осторожно) для растворения тканей (паренхимы органа), окружающих слепок.

Создание слепков порто-кавальной системы прямой кишки человека подразумевает обязательное присутствие стенки прямой кишки. Следовательно, использование кислот для препарирования сосудов недопустимо. В момент выделения слепка вен, залитых инъекционными средами с низкой плотностью, их можно повредить. Использование стоматологической пластмассы, обладающей наибольшей твердостью после застывания, не позволит изменить органометрические характеристики сосудистых структур. Помимо этого, визуальный контроль наполняемости сосудов некоторых органов (в частности, вены прямой кишки) наливными массами ввиду топографо-анатомических особенностей расположения органа может быть затруднен. Использование датчика давления (манометра) либо градуированной шкалы в момент нагнетания инъекционного материала с регистрацией одинакового давления неэффективно из-за индивидуальных органометрических особенностей сосудов. Единственным правильным решением при изготовлении коррозионных препаратов вен человека является использование жидкотекучих самоотвердевающих стоматологических пластмасс. Свойства и преимущества данных сред описаны О.Н. Мочаловым и С.А. Панфиловым [3].

Целью данного исследования является разработка способа изучения особенностей венозной ангиоархитектоники прямой кишки человека в норме и при патологии.

Данный способ предусматривает использование в качестве наливной массы инъекционной среды «РЕДОНТ-КОЛИР» акционерного общества «СТОМА» (Украина) – пластмассы, предназначенной для изготовления ортодонтических и ортопедических аппаратов (окрашенных и бесцветных), а также ремонта и перебазирования съемных зубных протезов.

«РЕДОНТ-КОЛИР» – пластмасса холодной полимеризации на основе сополимера акриловой группы, бесцветная, прозрачная (или прозрачная пластмасса, окрашенная в красный, желтый, синий цвет) типа порошок–жидкость.

Предлагаемый пластмассовый наполнитель имеет положительные физико-химические характеристики, отвечающие требованиям приготовления слепков венозных систем человека:

- двухкомпонентность вещества (пластмасса и растворитель);
- хорошая проницаемость в сосуды малого диаметра (0,1–0,2 мм);
- текучесть массы позволяет без особых затрат и усилий проводить наполнение сосудистых структур при помощи 20-миллиметрового шприца для инъекций, текучесть сохраняется на открытом воздухе в течение 20–30 минут, что позволяет работать с материалом продолжительное время;
- состав красителей (красный, желтый, синий) позволяет окрашивать слепки исследуемых сосудов в красный, желтый, синий и зеленый цвет (при смешивании желтого и синего концентрата красителей);
- нет необходимости в дополнительных условиях для приготовления наглядных препаратов, так как полимеризация массы происходит при комнатной температуре в течение 30–40 минут;
- в процессе полимеризации и хранения данная среда не меняет свои линейные и объемные размеры.

Методика изготовления муляжей вен прямой кишки человека заключается в следующем.

Первоначально проводят изъятие комплекса прямой кишки с внеорганными сосудистыми структурами одновременно из промежностного и лапаротомного доступа. Для удаления остатков крови через просвет сосудов диаметром больше 5 мм портальную и кавальную системы прямой кишки промывают с помощью гепарино-формалинового раствора в следующей пропорции: гепарин 5000 Ед – 1,0 мл, вода дистиллирован-

Рис. 1. Слепок вен порто-кавальной системы прямой кишки человека, приготовленный при помощи пластмассы холодной полимеризации *(сагиттальная плоскость)* (красным цветом изображена верхняя прямокишечная вена, синим – средние и нижние прямокишечные вены)

ная – 50,0 мл, формалин 5% раствор – 50,0 мл до чистых промывных вод [8]. Следующим этапом является изготовление наливной среды путем смешивания порошка «РЕДОНТ-КОЛИР» с растворителем в весовом соотношении 2:1 с добавлением 1–5 капель концентрата красителя. Готовую инъекционную массу, окрашенную в красный цвет, нагнетают в систему верхней прямокишечной вены при помощи 20-миллиметрового шприца. Одновременно таким же шприцем инъецируют систему средних и нижних прямокишечных вен наливочной массой, окрашенной зеленым цветом. Контролем для его полного наполнения самоотвердевающей жидкотекучей стоматологической пластмассой является обратный ток последней из наполняемого сосуда при целостности «сосудистого дерева» прямой кишки человека. Для дальнейшей полимеризации наливочного материала и сохранения биологического материала препарат помещают в 10% раствор формалина на 2 суток. После этого тупым и острым путем проводят препарирование слепков вен прямой кишки и ее стенки. Таким образом, разработанный способ позволяет получать наглядные пособия для изучения особенностей венозной системы прямой кишки человека (рис. 1, 2).

Несомненное достоинство данного способа – высокое качество муляжных препаратов, получаемое в результате применения предлагаемого метода, не требующего больших финансовых затрат и специального технического оборудования.

Рис. 2. Слепок вен порто-кавальной системы прямой кишки человека, приготовленный при помощи пластмассы холодной полимеризации *(фронтальная плоскость)* (красным цветом изображена верхняя прямокишечная вена, синим – средние и нижние прямокишечные вены)

Литература

1. *Богуславская Т.Б.* Изготовление топографо-анатомических препаратов и методика некоторых анатомических исследований. М., 1958. 204 с.
2. *Ковешникова А.К., Клебанова Е.А*. Способы изготовления анатомических препаратов. М.: Учпедгиз, 1954. 102 с.
3. *Мочалов О.Н.* Индивидуальная изменчивость архитектоники кровеносных сосудов почки: Автореф. дис. … д-ра мед. наук / О.Н. Мочалов. Кишинев, 2006.168 с.
4. *Пикалюк В.С.* Методическое пособие по изготовлению анатомических препаратов / В.С. Пикалюк, Г.А. Мороз, С.А. Кутя. Симферополь: Из-во КГМУ, 2004. 100 с.
5. Патент № 2320168, RU. Способ получения анатомических препаратов полых и трубчатых структур / М.Ю. Маховых. Заявлено 06.07.2006; опубликовано 27.03.2008.
6. Патент № 2270483, RU. Способ изготовления анатомических препаратов сосудов на трупном материале / Р.М. Рагимов. Заявлено 05.01.2003; опубликовано 20.02.2006.
7. *Черных А.В.* Использование силиконовых герметиков в качестве наполнителя при изготовлении анатомических коррозионных препаратов полых и трубчатых органов / А.В. Черных, Ю.В. Малеев, В.В. Стекольников // Вестник морфологии. 2010. № 16 (1). С. 217–220.
8. *Ярославцев Б.М.* Анатомическая техника / Б.М. Ярославцев. Фрунзе: Изд. КГУ, 1961. 125 с.

CASTING OF HUMAN RECTUM VEINS WITH COLD-CURING PLASTIC

A.N. Russkikh, A.D. Shabokha, P.A. Samotesov, N.S. Gorbunov, I.N. Bolshakov, A.A. Zalewsky, Yu.A. Shekhovtsova, I.V. Kan, P.G. Shnyakin, A.F. Makarov

Casting of human rectal veins for anatomical purposes with injection molding technique using REDONT-KOLIR injection mass is featured by high quality of the casts. It is not costly and requires no special equipment. Teaching aids thus obtained are the most informative at presentations and studying human rectal venous system.

Key words: human rectal venous system, injection mass, corrosion cast

Информация об авторах

Русских Андрей Николаевич – канд. мед. наук, старший преподаватель кафедры оперативной хирургии с топографической анатомией Красноярского государственного медицинского университета им. проф. В.Ф. Войно-Ясенецкого Минздрава России.
Адрес: 660022, Красноярск, ул. Партизана Железняка, д. 1. E-mail: chegevara-84@mail.ru

Шабоха Анна Дмитриевна – аспирант кафедры оперативной хирургии с топографической анатомией Красноярского государственного медицинского университета им. проф. В.Ф. Войно-Ясенецкого Минздрава России.
Адрес: 660022, Красноярск, ул. Партизана Железняка, д. 1. E-mail: tat_yak@mail.ru

Самотесов Павел Афанасьевич – докт. мед. наук, профессор кафедры оперативной хирургии с топографической анатомией Красноярского государственного медицинского университета им. проф. В.Ф. Войно-Ясенецкого Минздрава России.
Адрес: 660022, Красноярск, ул. Партизана Железняка, д. 1. E-mail: samotesovpa@rambler.ru

Горбунов Николай Станиславович – докт. мел. наук, профессор, заведующий кафедрой оперативной хирургии с топографической анатомией Красноярского государственного медицинского университета им. проф. В.Ф. Войно-Ясенецкого Минздрава России.
Адрес: 660022, Красноярск, ул. Партизана Железняка, д. 1. E-mail: gorbunov_ns@mail.ru

Большаков Игорь Николаевич – докт. мел. наук, профессор кафедры оперативной хирургии с топографической анатомией Красноярского государственного медицинского университета им. проф. В.Ф. Войно-Ясенецкого Минздрава России.
Адрес: 660022, Красноярск, ул. Партизана Железняка, д. 1. E-mail: bol.bol@mail.ru

Залевский Анатолий Антонович – докт. мед. наук, профессор кафедры оперативной хирургии с топографической анатомией Красноярского государственного медицинского университета им. проф. В.Ф. Войно-Ясенецкого Минздрава России.
Адрес: 660022, Красноярск, ул. Партизана Железняка, д. 1. E-mail: hiatus39@yandex.ru

Шеховцова Юлия Александровна – канд. мед. наук, старший преподаватель кафедры оперативной хирургии с топографической анатомией Красноярского государственного медицинского университета им. проф. В.Ф. Войно-Ясенецкого Минздрава России.
Адрес: 660022, Красноярск, ул. Партизана Железняка, д. 1. E-mail: uyum@rambler.ru

Кан Иван Владимирович – аспирант кафедры оперативной хирургии с топографической анатомией Красноярского государственного медицинского университета им. проф. В.Ф. Войно-Ясенецкого Минздрава России
Адрес: 660022, Красноярск, ул. Партизана Железняка, д. 1. E-mail: Kan_Ivan@inbox.ru

Шнякин Павел Геннадьевич – канд. мед. наук, докторант кафедры оперативной хирургии с топографической анатомией Красноярского государственного медицинского университета им. проф. В.Ф. Войно-Ясенецкого Минздрава России.
Адрес: 660022, Красноярск, ул. Партизана Железняка, д. 1. E-mail: shnyakinpavel@mail.ru

Макаров Александр Федорович – канд. мед. наук, ассистент кафедры травматологии, ортопедии и ВПХ с курсом ПО им. проф. Л.Л. Роднянского Красноярского государственного медицинского университета им. проф. В.Ф. Войно-Ясенецкого Минздрава России.
Адрес: 660022, Красноярск, ул. Партизана Железняка, д. 1. E-mail: afmakaroff@gmail.com

Материал поступил в редакцию 20 ноября 2012 года

© Коллектив авторов, 2012

УДК 616.65-002.2-092.4/.9

ЭКСПЕРИМЕНТАЛЬНЫЕ МОДЕЛИ ХРОНИЧЕСКОГО ПРОСТАТИТА

И.С. Цветков, О.В. Макарова, В.А. Мхитаров
ФГБУ «НИИ морфологии человека РАМН», Москва

В обзоре обобщены данные литературы по экспериментальным моделям хронического простатита – одного из самых распространенных урологических заболеваний. Представлены современная классификация простатита, механизмы возникновения и течения бактериального, абактериального и аутоиммунного простатита, методики моделирования хронического аутоиммунного простатита на экспериментальных животных как наиболее адекватной модели хронического простатита. Высказано мнение, что развитие хронического аутоиммунного простатита обусловлено нарушением иммунологической толерантности к простатическим антигенам. По-видимому, ключевую роль в патогенезе хронического аутоиммунного простатита играют NK и NKT лимфоциты, инфильтрирующие предстательную железу и запускающие механизмы хронического воспаления. Генетические особенности и нарушение гормонального баланса половых стероидов являются важными факторами, которые способствуют развитию заболевания и определяют тяжесть его течения.

Ключевые слова: аутоиммунный хронический простатит, андрогены, экспериментальные модели

Этиология и патогенез хронического простатита у мужчин изучены недостаточно. В литературе обсуждается роль уропатогенной микрофлоры, аутоиммунных механизмов в развитии хронического простатита [33, 34, 39]. По клиническим критериям уропатогенная микрофлора выявляется только у 6–8% пациентов с хроническим простатитом. Связь воспалительного процесса с микроорганизмами не удается установить у 90% больных с клинически выявленным хроническим простатитом [29].

В литературе широко обсуждаются причины и механизмы развития хронического абактериального простатита. Одним из основных факторов авторы считают нарушение целостности слизистой оболочки уретры и выводных протоков простаты. Нарушение слизистого барьера приводит к непосредственному контакту эпителия с бактериальной флорой, а также метаболитами, такими как мочевая кислота. Патогенассоциированные молекулы (грамположительные и грамотрицательные) бактериальной флоры, активируя, соответственно, толл-подобные рецепторы (toll-like receptor) TLR-2 или TLR-4, инициируют развитие инфекционного воспалительного процесса [1). Длительные курсы лечения простатита антибиотиками приводят к подавлению бактериальной флоры и разрешению воспалительного процесса, однако, возможно, у части пациентов бактериальная флора персистирует, переходя в некультивируемую форму. Нельзя исключить, что у ряда пациентов обширные альтеративные воспалительные изменения при остром бактериальном простатите приводят к нарушению периферической толерантности и развитию аутоиммунного воспалительного процесса.

Альтерирующим агентом, нарушающих целостность слизистой оболочки предстательной железы, может быть мочевая кислота, которая является одним из представителей алларминов (*alarm* – молекула тревоги) и запускает механизмы реакций врожденного иммунитета и воспалительный процесс, активируя TLR-2, TLR-4 [9,38]. В дальнейшем повреждение эпителия, по-видимому, обусловливает транслокацию бактериальной флоры, которая усугубляет течение воспалительного процесса [21]. По данным клинических работ, в патогенезе хронического абактериального простатита одним из ключевых механизмов развития заболевания является рефлюкс мочи в протоки предстательной железы [14].

Нарушение целостности слизистого барьера предстательной железы воспроизведено рядом авторов при моделировании абактериального простатита у крыс. Экспериментальные модели достаточно широко используются для изучения механизмов развития простатита и методов его диагностики и лечения, однако в литературе мы не обнаружили специальных обзоров, посвященных этой проблеме.

Основные способы моделирования острого и хронического простатита в эксперименте отражают представления о механизмах возникновения данного заболевания. В литературе обсуждаются три основных механизма развития хронического простатита в соответствии с моделями хронического простатита у чело-

века гемодинамического, абактериального, инфекционного, аутоиммунного [3, 5, 11, 16, 17, 19, 20, 22, 51]..

Модели гемодинамического простатита

Гемодинамические модели простатита основаны на нарушении кровотока и повреждении кровеносных сосудов предстательной железы [5, 11].

В экспериментах на кроликах был разработан операционный способ индукции простатита путем аппликации метаксилола на заднюю поверхность предстательной железы [2]. При этом у животных отмечались расширение и тромбоз вен пузырно-предстательного венозного сплетения, а при микроскопическом исследовании предстательной железы выявлялся тромбоз вен с выраженной лейкоцитарной инфильтрацией вокруг них. Подобное воздействие приводило в дальнейшем к развитию склеротических изменений, сочетавшихся с продуктивными васкулитами. Аналогичный метод (аппликации метаксилола на заднюю поверхность предстательной железы) был использован авторами для моделирования хронического простатита у крыс [2]. На этой модели проводили доклиническую оценку эффективности пептидных препаратов простатилена и раверона. Оказалось, что оба препарата в равной степени уменьшают выраженность воспалительной инфильтрации и распространенность тромбоза венул. В целом модель с аппликацией метаксилола и метилметаксилола соответствует представлениям о важной роли гемодинамических нарушений в развитии простатита, и эту модель можно использовать для изучения гемодинамических механизмов развития простатита и оценки эффективности лечебных средств. Одна из моделей гемодинамического хронического простатита предложена И.В. Князькиным [6]. Автор вводил ректально 10% раствор димексида в скипидаре. Через 28 суток при микроскопическом исследовании в 100% случаев была выявлена морфологическая картина хронического простатита, однако указанная модель не соответствует биоэтическим требованиям из-за выраженной болевой реакции животных.

В.П. Чернышов и И.К. Галанина создали модель фиброза и атрофии предстательной железы, развивающихся вследствие хронического васкулита [7]. С целью моделирования хронического простатита авторы вводили в артерии каждой доли простаты склерозирующие растворы йода и 96% этанола.

Модели абактериального простатита

Б.В. Алешин и соавт. [1] с помощью оперативного доступа в надлонной области прошивали простату шелком у половозрелых кроликов-самцов. После прошивания предстательной железы у части животных удаляли одну из ее долей или полностью всю железу. Проводили гистологическое исследование структуры органа и определяли в ткани содержание лимонной кислоты. Выявлено снижение содержания лимонной кислоты в ткани предстательной железы. При гистологическом исследовании отмечали признаки острого экссудативного воспаления, которое через 1–2 месяца трансформировалось в хронический воспалительный процесс с атрофическими изменениями ацинусов и фиброзом стромы предстательной железы. Через 6 месяцев после операции были выявлены атрофические изменения, фиброз и выраженный склероз.

Модели инфекционного простатита

Инфекционный простатит индуцируется восходящей бактериальной инфекцией, хотя было показано, что наряду с бактериями этот процесс могут вызывать и другие микроорганизмы, такие как уреаплазма, микоплазмы, хламидии и т.д. Инфекционные агенты попадают в предстательную железу гематогенным и лимфогенным путем или по системе протоков предстательной железы из уретры [14].

В клинической урологии главенствует точка зрения о бактериальной природе простатита, поэтому экспериментальные исследования широко проводятся на моделях инфекционного простатита. В качестве бактериального агента в этих моделях авторы использовали в основном уропатогенные штаммы *E. coli*, поскольку в многочисленных клинических исследованиях доказано, что бактериальный простатит вызывают преимущественно эти возбудители [19, 20, 43]. Кроме лабораторных штаммов *E. coli* использовали *E. coli*, выделенную от больных самцов лабораторных животных и мужчин, страдающих хроническим простатитом. Работы проводились на разных животных: крысах, мышах, собаках и обезьянах. Бактерии вводили различными путями – внутривенно, в ткань предстательной железы или через уретру.

В зарубежных работах наиболее широко используется модель бактериального простатита, разработанная [37] и воспроизведенная [27]. Авторы вводили крысам-самцам Вистар в простатическую часть уретры через катетер по 0,05 и 0,1 мл суспензии *E. coli NIHJ JC-2* в концентрации 108 КФЕ/мл. В предварительных экспериментах крысам интрауретрально вводили взвесь туши, и было показано наличие ее частиц в ацинусах вентральной и латеральной долей предстательной железы. Через 48 часов после введения *E. coli* животных выводили из эксперимента, и у всех при морфологическом исследовании был обнаружен острый экссудативно-гнойный простатит. При бактериологическом исследовании *E. coli* была выделена из предстательной железы у всех животных и у трех – из почек.

Модели хронического аутоиммунного простатита

С целью изучения роли аутоиммунных процессов в патогенезе хронического простатита используются экспериментальные модели хронического аутоиммунного простатита. Основным методом индукции аутоиммунных процессов является иммунизация аутоанти-

генами в полном адъюванте Фрейнда. Таким способом вызывают развитие аутоиммунного энцефаломиелита (иммунизация основным белком миелином), аутоиммунного тиреоидита (иммунизация тиреоглобулином), сахарного диабета 1-го типа, ревматоидного артрита и т.д. [18]. В работе [15] исследование механизмов хронического аутоиммунного простатита было проведено на двух видах животных. Автор иммунизировал собак и морских свинок аутологичным гомогенатом добавочных половых желез с адъювантом Фрейнда. У части животных иммунизация сочеталась с однократной криодеструкцией предстательной железы. Из 42 собак, иммунизированных гомогенатом добавочных желез с адъювантом Фрейнда, лишь у 7 в предстательной железе была выявлена воспалительная инфильтрация. У морских свинок после введения гомогената добавочных половых желез с адъювантом Фрейнда воспалительные изменения в предстательной железе не обнаружены.

За рубежом наиболее широко используется классическая модель хронического аутоиммунного простатита у крыс, разработанная [39]. Крыс 3 раза, с интервалом 7 суток, иммунизировали путем подкожного введения гомогената добавочных половых желез в смеси с полным адъювантом Фрейнда. Животных выводили из эксперимента через 28 дней после первой иммунизации. У всех крыс была выявлена воспалительная лимфоидная инфильтрация в межацинарной соединительной ткани предстательной железы. Воспалительный инфильтрат локализовался преимущественно периацинарно и вокруг кровеносных сосудов. Воспалительная инфильтрация сочеталась с очаговым фиброзом и расширением просветов ацинусов. Показано, что наблюдаемые при аутоиммунном простатите изменения сопровождаются генерацией свободных радикалов [39, 41].

Наиболее адекватной моделью хронического простатита у человека является экспериментальная модель хронического аутоиммунного простатита, индуцированного введением гомогената добавочных половых желез с адъювантом Фрейнда.

Методика воспроизведения хронического аутоиммунного простатита у половозрелых крыс-самцов Вистар детально описана в работе И.С. Цветкова и соавт. [13]. Выделяли урогенитальный комплекс, представленный предстательной железой, семенными пузырьками, мочевым пузырем и частью уретры, прилегающей к семенным пузырькам. Выделенные органы урогенитального тракта измельчали до однородной массы с помощью ультразвукового гомогенизатора. Гомогенат центрифугировали 30 минут при 14 000 об/мин. Оценка концентрации белка в супернатанте проводилась на автоматическом биохимическом анализаторе и составила 15 мг/мл. Полученный супернатант добавочных половых желез с адъювантом Фрейнда в равных объемах вводили крысам подкожно в область холки 3 раза с интервалом 7 суток.

Воспроизводимость модели составила 100%. При морфологическом исследовании выявлена слабо выраженная диффузно-очаговая лимфоидная воспалительная инфильтрация с фиброзом внутридольковой стромы, десквамацией эпителия ацинусов.

По данным иммуногистохимического исследования в воспалительном инфильтрате выявлены CD4+ и CD8+ Т-клетки и небольшое количество макрофагов. Было установлено, что хронический аутоиммунный простатит может быть адоптивно перенесен клетками селезенки интактным крысам Вистар. При удалении из суспензии клеток селезенки Т-лимфоцитов перед адоптивным переносом сингенным крысам хронический аутоиммунный простатит не развивался [24, 40, 41].

При воспроизведении экспериментального хронического простатита у крыс с использованием в качестве антигена простатеина выявляются выраженные гуморальные клеточные иммунологические реакции, но хронический воспалительный процесс, как при введении гомогената добавочных половых желез с адъювантом Фрейнда, не развивается [30, 33]. Простатеин у крыс является основным секреторным белком вентральной доли предстательной железы, и он способен индуцировать как гуморальный, так и клеточный иммунный ответ. Иммунный ответ на введение простатеина характеризуется развитием специфических реакций Т-клеточного иммунитета и образованием аутоантител Th-1 ассоциированного изотипа [32].

В развитии хронического аутоиммунного простатита у крыс, по-видимому, участвует не только простатеин, но и комплекс еще не идентифицированных аутоантигенов предстательной железы. Простатическая кислая фосфатаза (PAP) является возможным аутоантигеном, ответственным за развитие хронического аутоиммунного простатита [25]. Авторы показали, что иммунизация рекомбинантными человеческим и крысиным PAP вызывает выраженный гуморальный аутоиммунный ответ, но цитотоксические клеточные реакции PAP не индуцирует.

Модель аутоиммунного простатита была воспроизведена и на мышах разных линий. В качестве антигена для иммунизации использовали экстракт добавочных половых желез с адъювантом Фрейнда [44, 47]. У мышей линий Balb/c, SJL и A/J после введения гомогената добавочных половых желез в предстательной железе была выявлена морфологическая картина хронического простатита.

В литературе есть сведения о том, что хроническое воспаление в предстательной железе может запускать механизмы канцерогенеза [23, 42]. Исследование биоптатов предстательной железы мужчин с подозрением на рак позволили выявить связь между хроническим воспалением и диспластическими изменениями эпителия. Эта связь также выявлена на моделях хронического аутоиммунного простатита у крыс Вистар [26]. В одной из моделей контрольные и опытные группы животных получали 7,12–диметилбензил (α) антра-

цен (DMBA) в сочетании с тестостероном. Рак предстательной железы развивался у животных, которым вводили DMBA на фоне хронического аутоиммунного простатита. Напротив, у контрольных животных (без простатита), получавших DMBA и тестостерон, в предстательной железе была выявлена интарэпителиальная неоплазия.

Спонтанный хронический простатит

В литературе имеются данные о том, что у крыс некоторых линий простатит может развиваться спонтанно. Спонтанный простатит характеризуется умеренно выраженной лимфоидно-гистиоцитарной инфильтрацией преимущественно из CD4 Т-клеток. Воспалительный инфильтрат локализуется в строме латеральной доли предстательной железы и вокруг ацинусов. Наиболее часто спонтанный простатит развивается у крыс Копенгаген – 88% и Левис – 72% [34]. У крыс Вистар спонтанный простатит развивается в 27% случаев и не развивается у крыс Спрейг–Доули и поколения F1 Копенгаген–Фишер [35, 50].

Частота спонтанного простатита значительно возрастает у старых животных по сравнению с молодыми: 72% у старых крыс Левис и 30% у молодых, 27% у старых крыс Вистар и 0% у молодых [36].

Развитие спонтанного хронического простатита у старых животных, по-видимому, обусловлено нарушением механизмов иммунологической толерантности к собственным антигенам предстательной железы. Показано, что у старых нокаутных по гену NOD мышей развиваются спонтанные аутоиммунные реакции против поджелудочной и щитовидной железы, надпочечников [34]. Кроме того у 70% NOD мышей выявлялся хронический воспалительный процесс в предстательной железе. Воспалительная инфильтрация была представлена лимфоцитами и гистиоцитами. Инфильтрат локализовался в строме предстательной железы, при этом были выявлены клеточные и гуморальные иммунные реакции к простатеину. [33, 47] показали, что у ИНФ-γ дефицитных животных спонтанный простатит развивается чаще и воспалительный процесс у них более выражен. G. Penna et al. полагают, что ИНФ-γ является ключевым медиатором в патогенезе хронического аутоиммунного простатита [45].

Экспериментальные модели простатита, вызванные гормональным воздействием

У крыс Вистар, Левис, Спрейг–Доули хронический простатит был индуцирован введением молодым особям 17-β эстрадиола с последующим введением в половозрелом возрасте тестостерона-пропионата [28, 36, 46, 48].

В этих исследованиях показано, что у 100% крыс Вистар при воздействии половых стероидов по сравнению с 27% в контроле развивается хронический простатит, который характеризуется лимфоидно-гистиоцитарной инфильтрацией, отеком и фиброзом. У крыс Спрейг–Доули введение 17-β эстрадиола и тестостерона не вызывало развития хронического простатита. Эти данные указывают на важную роль в развитии хронического простатита нарушения баланса половых стероидных гормонов и генетических факторов.

В результате изучения возможной роли аутоиммунных нарушений в развитии гормонально опосредованного хронического простатита было установлено, что хронический простатит, вызванный введением 17-β эстрадиола, адоптивно не переносится. Вопрос о роли половых гормонов в развитии хронического аутоиммунного простатита остается открытым, и не ясно, половые гормоны запускают или ускоряют развитие хронического аутоиммунного простатита [49].

И.С. Цветков и соавт. изучали морфологические особенности простатита на фоне гиперандрогенемии [12]. В эксперименте моделировали гиперандрогенемию путем введения фармакологического препарата омнадрен 250 (Jelfa, Польша). Омнадрен 250 является смесью эфиров тестостерона капроната, изокапроната, пропионата и фенилпропионата, которые характеризуются разной фармакокинетикой, что обеспечивает пролонгированное действие препарата. Для моделирования гиперандрогенемии экспериментальным путем подбирали оптимальную дозу омнадрена, которая составила 165 мг/кг. При внутримышечном введении омнадрена в этой дозе уровень тестостерона превышал физиологические пределы и стабильно сохранялся в течение 7 суток.

Введение масляного раствора тестостерона крысам группы с гиперандрогенемией было сделано за 7 дней до первой инъекции гомогената добавочных половых желез. В дальнейшем введение тестостерона животным этой группы совпадало по времени с введением гомогената добавочных половых желез с адъювантом Фрейнда, который вводили 3 раза с интервалом 7 суток.

Таким образом, морфологические проявления хронического аутоиммунного простатита, развивающегося на фоне гиперандрогенемии, по сравнению с хроническим аутоиммунным простатитом на фоне физиологического уровня тестостерона характеризуются увеличением объемной доли ацинусов, содержащих и не содержащих секрет, и снижением десквамации эпителия. На фоне гиперандрогенемии в составе воспалительного инфильтрата снижается содержание лимфоцитов, что отражает иммуносупрессорное действие тестостерона. Тестостерон усиливает процессы фиброза в предстательной железе, увеличивая объемную долю стромы и фиброцитов. Структурные изменения более выражены в вентральной доле.

Как видно из анализа данных литературы и собственных результатов, развитие хронического аутоиммунного простатита обусловлено нарушением иммунологической толерантности к простатическим антигенам. По-видимому, ключевую роль в патогенезе хронического аутоиммунного простатита играют NK и NKT лимфоциты, инфильтрирующие предстатель-

ную железу и запускающие механизмы хронического воспаления. Генетические особенности и нарушение гормонального баланса половых стероидов являются важными факторами, которые способствуют развитию заболевания и определяют тяжесть его течения.

Литература

1. *Алешин Б.В., Бондаренко Л.А., Бреславский А.С и др.* Функциональные и структурные изменения коры надпочечников у кроликов в условиях хронического воспаления предстательной железы // Бюллетень экспериментальной биологии. 1977. Т. 83. № 3. С. 276–277.
2. *Горбачев А.Г., Агулянский Л.И.* Изобретательство и рационализаторство в медицинской промышленности. Л., 1986. С. 40–41.
3. *Ильин И.И.* Негоноккоковые уретриты у мужчин. М.: Медицинская книга, 2005. 292 с.
4. *Каплун И.М., Сперанский В.В., Гилев В.Г.* // Урология и нефрология. 1976. № 2. С. 32–35.
5. *Каплун М.И., Калимуллина Л.Б.* 3-й Всесоюзный съезд урологов. Минск, 1984.
6. *Князькин И.В.* Новые данные о редких и распространенных заболеваниях. Морфогенез экспериментального хронического простатита без лечения и при лечении препаратом «Неопрост». СПб., 2003. С. 25–32.
7. *Чернышов В.П., Галанина К.* Урология // Республиканский межведомственный сборник. Киев, 1980. № 14. С. 114–118.
8. *Хейфец В.Х.* Экспериментальные модели хронического простатита // Урология. 1999. № 5. С. 48–52.
9. *Пинегин Б.В., Карсонова М.И.* Алармины – эндогенные активаторы воспаления и врожденного иммунитета // Иммунология. 2010. № 5. С. 246–255.
10. *Симбирцев А.С., Громова А.Ю.* Функциональный полиморфизм генов регуляторных молекул воспаления // Цитокины и воспаление. 2005. Т. 4. № 1. С. 3–10.
11. *Ткачук В.Н., Горбачев А.Г. Агулянский Л.И.* Хронический простатит. М.: Медицина, 1989. 207 с.
12. *Цветков И.С., Макарова О.В., Мхитаров В.А*. Иммуноморфологические особенности хронического экспериментального аутоиммунного простатита при гиперандрогенемии // Медицинская иммунология. 2011. Т. 13. № 4–5. С. 341–342.
13. *Цветков И.С., Макарова О.В., Мхитаров В.А*. Иммуноморфологическая характеристика хронического экспериментального аутоиммунного простатита при гиперандрогенемии // Морфологические ведомости. 2012. № 4. С. 56–64.
14. *Щеплев П.А.* Простатит. М.: МЕДпресс-информ, 2007. 232 с.
15. *Чернышов В.П., Галанина К.* Урология // Республиканский межведомственный сборник. Киев, 1980. № 14. С.114–118.
16. *Чернышов В.П.* 3-й Всесоюзный съезд урологов. Минск, 1984. 211 с.
17. *Юнда И.Ф.* Простатиты. Киев,1987. 192 с.
18. *Ярилин А.А.* Иммунология. М.: ГЭОТАР-Медиа, 2011. 752 с.
19. *Baert L., Leonard A.*: 10 years of experience with local antibiotics // J. Urol. 1988. V. 140. P. 755–7.
20. *Baert L., van Poppel H., Vandeursen H.* Review of modern trends in the treatment of chronic bacterial prostatitis (C.B.P.) // Infection. 1991. V. 19. P. 157–9.
21. *Bianchi M.E.* DAMPs, PAMPs and alarmins: all we need to know about danger // J. Leykocyte. Biol. 2007. V. 81. P. 1–5.
22. *Brunner H., Krause W., Rothoge C.F., Weidner W.* Ureaplasmal infections of the male urogenital tract, in particular prostatitis, and semen quality // Urol Int. 1985. V. 40(1). P. 5–9.
23. *Collins M.M., MacDonald R., Wilt T.J.* Diagnosis and treatment of chronic abacterial prostatitis: a systematic review // Ann Intern Med. 2000. V. 133. P. 367–81.
24. *Donadio A.C., Depiante-Depaoli M*. Inflammatory cells and MHC class II antigens expression in prostate during timecourse experimental autoimmune prostatitis development // Clin. Immunol Immunopathol. 1997. V. 85 P. 158–65.
25. *Fong L., Ruegg C.L., Brockstedt D., Engleman E.G., Laus R.* Induction of tissue-specific autoimmune prostatitis with prostatic acid phosphatase immunization: implications for immunotherapy of prostate cancer // J Immunol. 1997. Oct 1. V. 159(7). P. 3113–7.
26. *Gilardoni M.B., Rabinovich G.A., Oviedo M., Depiante-Depaoli M.* Prostate cancer induction in autoimmune rats and modulation of T cell apoptosis // J Exp Clin Cancer Res. 1999. V. 18. P. 493–504.
27. *Goto T., Kawahara M., Kawahara K., Mahinose S., Mizuma Y., Sakamoto N.* //Experimental bacterial prostatitis in rats. Urol Res. 1991. V. 19. P. 141–4.
28. *Harris M.T., Feldberg R.S., Lau K.M., Lazarus N.H., Cochrane D.E.* Expression of proinflammatory genes during estrogen-induced inflammation of the rat prostate // Prostate. 2000. V. 44. P. 19–25.
29. *Lang M.D., Nickel J.C., Olson M.E., Howard S.R., Ceri H.* Rat Model of Experimentally Induced Abacterial Prostatitis // Prostate. 2000. V. 45(3). P. 201–6.
30. *Lea O.A., Petrusz P., French F. S.* Prostatein a major secretory protein of the rat ventral prostate // J Biol Chem. 1979. V. 254. N. 13. P. 25–26.
31. *Levy B.J., Fair W.R.* The location of antibacterial activity in the rat prostatic secretions // Invest Urol. 1973. V. 11. P. 173.
32. *Maccioni M., Rivero V., Riera C.M.* Autoantibodies against rat prostate antigens. Association of specific IGG2b and IGG2c with the DTH response // J Autoimmun. 1996. V. 9. P. 485–91.
33. *Maccioni M., Rivero V.E., Riera C.M.* Prostatein (or rat prostatic steroid binding protein) is a major autoantigen in experimental autoimmune prostatitis // Clin Exp Immunol. 1998. V. 112. P. 159–65.
34. *Motrich R.D., Macconi M., Riera C.M.* Autoimmune Prostatitis: State of the Art. // Scandinavian Journal of Immunology. 2007. V. 66. P. 217–27.
35. *Muntzing J., Saroff J., Sandberg A.A., Murphy G.P.* Enzyme activity and distribution in the R-3327 rat prostatic adenocarcinoma // Urology. 1978. V. 11. P. 278.
36. *Naslund M.J., Strandberg J.D., Coffey D.S.* The role of androgens and estrogens in the pathogenesis of experimental nonbacterial prostatitis // Journal of Urology. 1988 V. 140. P. 1049–53.
37. *Nickel J.C., Olson M.E., Costerton J.W.* Pathogenesis of chronic bacterial prostatitis in an animal model // Br J Urol. 1990. V. 66(1). P. 47–54.
38. *Oppenheim., Yang D.* Alarmins: chemotactic activators of immuneresponses // Current Opinion in Immunology. 2005. V. 17. Issue 4. August. P. 359–65.

39. *Orsilles M.A., Donaldo A.C., Depiante-Depaoli M.* Time course of reactive oxygen intermediates release and histopathological findings during experimental autoimmune prostatitis development // Prostate. 1995. V. 27. P. 50–7.
40. *Pacheco-Rupil B.* Experimental autoimmune damage to rat male accessory glands II. T cell requirement in adoptive transfer of specific tissue damage // Am J Reprod Immunol. 1984. V. 5. P. 15–19.
41. *Pacheco-Rupil B., Depiante-Depaoli M., Romero O., Romero M., Yantorno C.* // Experimental autoimmune damage to rat pathogenesis of EAP, but a possible mechanism is the male accessory glands (MAG) // Am J Reprod Immunol. 1981. V. 1. P. 255–61.
42. *Palapattu G.S., Sutcliffe S., Bastian P.J. et al.* Prostate carcinogenesis and inalammatiom: emerging insights // Carcinjgenesis. 2005. V. 26. P. 1170–81.
43. *Paulson D.F., White R.D.* Trimethoprium-sulfamethoxazole and minocycline- hydrochloride in the treatment of culture-proved bacterial prostatitis // J. Urol. 1978. V. 120. P. 184–5.
44. *Penna G., Amuchastegui S., Cossetti C. et al.* Treatment of experimental autoimmune prostatitis in nonobese diabetic mice by the vitamin D receptor agonist elocalcitol // J Immunol. 2000. V. 177. P. 8504–11.
45. *Penna G., Mondaini N., Amuchastegui S. et al.* Seminal plasma cytokines and chemokines in prostate inflammation: interleukin 8 as a predictive biomarker in chronic proststits/cronic pelvic pain syndrome and benign prostatic hyperplasia // Eur Urol. 2007. V. 51. P. 524–33
46. *Prins G.S., Birch L.* Immunocytochemical analysis of androgen receptor along the ducts of the separate rat prostate lobes after androgen withdrawal nd replacement // Endocrinology. 1993. V. 132. P. 169–78.
47. *Rivero V.E., Cailleau C., Depiante-Depaoli M., Riera C.M., Carnaud C.* Non-obese diabetic (NOD) mice are genetically susceptible to experimental autoimmune prostatitis (EAP) // J Autoimmun. 1998. V. 11. P. 603–10.
48. *Robinette C.L.* Sex-hormone-induced inflammation and fibromuscular proliferation in the rat lateral prostate // Prostate. 1988. V. 12. P. 271–86.
49. *Seethalakshmi L., Bala R.S., Malhotra R.K. et al.* 17 beta-estradiol induced prostatitis in the rat is an autoimmune disease // J Urol. 1996. V. 156. P. 1838–42.
50. *Vykhovanets E.V., Resnick M.I., Marengo S.R.* The healthy rat prostate contains high levels of natural killer-like cells and unique subsets of CD4+ helper-inducer T cells: implications for prostatitis // J Urol. 2005. V. 173. P. 1004–10.
51. *Weidner W., Schiefer H.G., Kraus H.* Cronic prostatitis: a thorough search for etiologically involved microorganisms in 1461 patients // Infection. 1991. V. 19. P. 119–25.

EXPERIMENTAL MODELS OF CHRONIC PROSTATITIS

I.S. Tsvetkov, O.V. Makarova, V.A. Mkhitarov

This review summarizes the literature on experimental models of chronic prostatitis, one of the most common urologic diseases. Current classification of prostatitis is presented as well as the mechanisms underlying the occurrence and course of bacterial, abacterial and autoimmune prostatitis, and the modeling techniques of experimental chronic autoimmune prostatitis as the most adequate simulation of chronic prostatitis. It was suggested that chronic autoimmune prostatitis develops due to impaired immunological tolerance to antigens of prostate. NK and NKT lymphocytes infiltrating the prostate and triggering mechanisms of chronic inflammation apparently play a key role in the pathogenesis of chronic autoimmune prostatitis. Genetic characteristics and sex steroids imbalance are important factors that contribute to the development of the disease and determine the severity of the disease.

Key words: autoimmune chronic prostatitis, androgens, experimental models

Информация об авторах

Макарова Ольга Васильевна – докт. мед. наук, профессор, заместитель директора НИИ морфологии человека РАМН по научной работе, заведующая лабораторией иммуноморфологии воспаления.
Адрес: Москва, ул. Цурюпы, д. 3. Телефон: 8 (499) 120 4303. E-mail: morfolhum@mail.ru

Материал поступил в редакцию 27 сентября 2012 года.

© Яглов В.В., Яглова Н.В., 2012

УДК 61:[378-322

ИНДИВИДУАЛЬНОЕ РАЗВИВАЮЩЕЕ ОБУЧЕНИЕ – МЕТОДОЛОГИЯ КАЧЕСТВЕННОЙ ПОДГОТОВКИ СПЕЦИАЛИСТОВ В МЕДИЦИНСКИХ ВЫСШИХ УЧЕБНЫХ ЗАВЕДЕНИЯХ
(на примере изучения морфологических дисциплин)

В.В. Яглов, Н.В. Яглова
ФГБУ «НИИ морфологии человека» РАМН, Москва

10 октября 2012 года «Медицинская газета» опубликовала статью А. Иванова «Печальный образ нашего образования». Таким оно предстало на очередной международной конференции «Инновационные обучающие технологии в медицине». Приведена оценка министра здравоохранения РФ В.И. Скворцовой, которая в одном из своих выступлений с горечью посетовала, что уровень подготовки врачей в наших вузах упал до «бесстыдно низкого». Вот почему подготовка квалифицированных кадров становится одной из краеугольных задач, которые здравоохранению предстоит решить без времени на раскачку. Ставится следующая задача: в сверхкороткие сроки (2–3 года) отечественное образование обязано стать конкурентоспособным, соответствующим уровню международных стандартов [4]. Вместе с тем, ставя такие глобальные задачи, следовало бы прежде всего проанализировать причины катастрофического падения уровня подготовки медицинских кадров и наметить реальные пути выхода из него.

Необходимо отметить, что в условиях перехода на рыночную экономику была разрушена хорошо зарекомендовавшая себя советская методология подготовки специалистов в высших учебных заведениях и не создана новая с учетом тех изменений, которые произошли в обществе и образовательном процессе. Это недостаточно качественный отбор абитуриентов по результатам ЕГЭ, основанный в большей мере не на знаниях, а на узнавании изучаемых объектов или процессов (компьютерный вариант тестов первого уровня), а также прием на контрактную основу обучения абитуриентов, которые не смогли сдать вступительные экзамены вследствие низкого уровня школьного образования. Трудно рассчитывать на качественную подготовку специалиста без должной *профессиональной мотивации* к будущей профессии (некоторые абитуриенты по результатам ЕГЭ подают заявления в несколько вузов разного профиля). Не способствуют качественной подготовке специалистов отсутствие финансирования вузовской науки, невозможность приобретения вузами учебной и научной литературы в необходимом объеме и беспрецедентно низкий уровень оплаты труда профессорско-преподавательского состава, что препятствует пополнению его молодыми кадрами, и как результат – гибель научных и педагогических школ.

Серьезным недостатком вузовского образования является отсутствие четко выстроенной организации аудиторных занятий и самостоятельной работы студентов. Нет четко сформулированных целей базовой и специальной подготовки специалиста в вузе. В частности, не разработаны базовые модели знаний по каждому предмету и не определена насыщенность их учебными элементами. Следствием этого стало отсутствие научно обоснованного распределения учебных часов по каждому из них. Не разработан метод объективной оценки качества знаний студентов на всех этапах их формирования (самоконтроль, текущий, итоговый). Существующие традиционные учебники не отвечают этим требованиям. Они содержат большой массив несистематизированной информации. Отсутствует возможность самоконтроля формирования знаний методом индивидуального определения остаточных знаний и их восстановления. Принимая во внимание исключительную важность самостоятельной работы студентов в процессе обучения, прежде всего необходимо создать базовую модель содержания каждого предмета, разработать алгоритмы ее изучения и возможности объективного самоконтроля качества знаний на всех этапах их формирования.

Для решения этих задач нужна качественно новая методология подготовки врача. Такой современной методологией может быть *индивидуальное развивающее обучение* (ИРО). ИРО – современная инновационная

методология, вобравшая в себя передовые технологии образования и формирования личности человека и специалиста.

Базируется индивидуальное развивающее обучение на следующих основополагающих принципах. Первый – каждый человек имеет право и обязан в интересах общества всемерно развивать свои способности и использовать их в общественной и профессиональной деятельности. Второй – формирующиеся знания в ходе обучения не сумма характеристик изучаемых объектов или процессов, а устойчивая *система,* включающая в себя минимально допустимое число взаимосвязанных элементов, способная эффективно и быстро выполнить поставленную перед ней задачу. Третий – каждый субъект должен иметь возможность в ходе обучения объективно контролировать качество приобретаемых знаний на всех этапах их формирования и доводить их до оптимального уровня. ИРО – методология подготовки специалиста с учетом индивидуальных возможностей человека. Оно представляет собой качественно новый – *интенсивный способ образовательного процесса,* в отличие от экстенсивного. Последний направлен на количественные показатели подготовки кадров по единой программе без учета индивидуальных способностей личности будущего специалиста.

Решающим условием качественной подготовки специалиста является не только личная *нравственная мотивация* к приобретению специальности врача, но и мотивация со стороны общества и государства. Это – бесплатное образование, которое дает возможность каждому человеку в полном объеме развивать свои потенциальные способности для формирования личности и специалиста, отвечающей морально-этическим требованиям общества. Студентам необходимо выплачивать стипендию в размере прожиточного минимума, чтобы свободное от аудиторных занятий время они эффективно использовали для самостоятельной подготовки, а не тратили его на получение дополнительного заработка. Каждый студент должен быть обеспечен в полном объеме учебной и научной литературой из фонда библиотек учебных заведений. Государство обязано предоставлять работу молодым специалистам по избранной специальности и обеспечивать им дальнейшее бесплатное углубление профессиональных знаний и практических навыков.

Второе основополагающее звено ИРО – *самостоятельная работа студентов*. Она должна обеспечить эффективное и качественное усвоение знаний базовой модели предмета и объективный самоконтроль на всех этапах их формирования. При этом приходится констатировать, что существующие методы организации самостоятельной работы студентов не способны реализовать эти задачи. Традиционные учебники и учебные пособия перегружены большим объемом информации и не позволяют студенту самостоятельно вычленить из нее базовую систему знаний (затратный и малоэффективный способ изучения предмета). Отсутствие объективного метода контроля полученных знаний не дает студенту возможности судить об их качестве и оценивать индивидуальные особенности их формирования.

Для решения этих задач и методически правильной организации самостоятельной работы студентов нужно создать качественно новые учебные пособия, в которых должны быть сформированы *базовая модель знаний предмета, методика ее изучения и объективного самоконтроля знаний на всех этапах их формирования.* Учитывая это, нами созданы качественно новые учебные пособия [11, 12], отвечающие всем названным выше требованиям. Процесс изучения базового содержания цитологии, эмбриологии, общей и частной гистологии разделен нами на три этапа. Первый – освоение базового фактического материала дисциплины с помощью обучающих тестов. Такой подход позволяет легко запомнить содержание каждого теста и развивает навыки формирования научно обоснованного ответа на поставленный вопрос в литературной форме (аналитический способ усвоения информации). Второй этап – обобщение фрагментарно изложенных сведений первого этапа в целостное представление (синтетический способ усвоения информации), то есть формирование базовой модели знаний изученного раздела. Третий этап – контрольные тесты, дающие возможность самоконтроля формирования знаний.

Безусловно, важно знать, каким уровнем усвоения ограничивается изучение данного предмета. Как известно, существует два основных вида умственной деятельности: *репродуктивная* (пересказывания усвоенной информации или решение на ее основе типовых задач) и *продуктивная* (применение усвоенной информации или решение на ее основе нетиповых задач). В свою очередь, умственная деятельность базируется на уровне усвоения информации. Выделяют четыре уровня ее усвоения [3, 7]: первый – узнавание ранее изученного объекта, часто с использованием подсказки; второй – его воспроизведение по памяти; третий – умение применения знаний на новом объекте; четвертый – творчество, то есть самостоятельное конструирование программы действия. Наш опыт показал, что изучение морфологических дисциплин в медицинском вузе в основном ограничивается вторым уровнем усвоения.

Организация самостоятельной работы студентов. Методика организации самостоятельной работы студентов по изучению основ цитологии, эмбриологии и гистологии изложена в учебных пособиях [11, 12]. В них каждая дисциплина включает три раздела: обучающие тесты базового содержания изучаемого предмета, обобщение пройденного материала в целостную систему (базовая модель знаний) и контрольные тесты второго уровня, оценивающие усвоение информации и структуру сформированных знаний.

Приступая к изучению фактического материала базового содержания предмета, студенту необходимо максимально сосредоточить *внимание* – это непременное условие для усвоения информации и формирования

знаний в памяти. Затем нужно прочитать формулировку вопроса и содержание ответа обучающего теста. Далее следует мысленно, без текста, ответить на поставленный вопрос. Если полностью ответить на него не удается, нужно вернуться к тексту и уточнить недостаточно усвоенный материал. Закончив изучение всех обучающих тестов первого раздела учебного пособия, необходимо внимательно изучить его следующий раздел – обобщение. В нем суммирован весь фрагментарно пройденный материал, изложенный в обучающих тестах. Это *базовая модель знаний* пройденного учебного материала. Именно она составляет основу для дальнейшего более углубленного изучения того или иного раздела либо предмета в целом. Далее нужно провести самоконтроль степени усвоения учебного материала с помощью контрольных тестов – последний раздел той или иной части учебного пособия.

Контрольные тесты второго уровня (воспроизведение усвоенной информации по памяти) состоят из вопроса и соответствующего ему эталона ответа, включающего в себя одну либо несколько базовых характеристик изучаемого объекта или процесса. После каждого номера вопроса теста в скобках указано число базовых характеристик (ответов), содержащихся в соответствующем эталоне. Зная их общее число, его нужно принять за 100%. Отвечать на вопросы тестов надо письменно, подчеркивая базовые характеристики рассматриваемого объекта или процесса. Затем необходимо подсчитать число правильно определенных базовых характеристик. После этого можно рассчитать процент усвоенной информации по формуле: А х 100/Б, где А – число базовых характеристик, правильно выполненных в процессе контроля усвоения пройденного материала, а Б – число базовых характеристик, содержащихся в тестах. Согласно результатам психолого-педагогических исследований [4], уровень усвоения учебной информации ниже 70% считается недостаточным для формирования устойчивых и полноценных знаний. Именно поэтому он и является уровнем отсчета *качества обучения.* Для перевода процента усвоенной информации по 5-балльной шкале предлагаются следующие значения:

- 100 … 90 % – отлично (оптимальный уровень усвоения знаний);
- 89 … 80 % – хорошо (допустимый уровень усвоения знаний);
- 79 … 70 % – удовлетворительно (критический уровень усвоения знаний);
- ниже 70% – неудовлетворительно (недопустимый уровень усвоения знаний).

После того, как работа будет закончена, необходимо поставить дату проведенного тестирования и сохранить ее. Она послужит основой для последующего определения *остаточных знаний* в памяти и изучения их структуры. Через 1–3 месяца (или в другие сроки) рекомендуется повторно провести тестирование. Нужно будет определить процент и структуру оставшейся в памяти информации, то есть остаточные знания. Таким образом, можно получить индивидуальные данные о сформировавшихся и утраченных знаниях. Зная их структуру, имеется возможность восстановить целостность. Для этого есть несколько способов. Нужно внимательно прочитать эталоны ответов контрольных тестов. Если этого окажется недостаточно, следует прочитать раздел «Обобщение», то есть базовую модель знаний предмета или его раздела. При необходимости можно вернуться к обучающим тестам, содержание которых было забыто. Эти способы рекомендуется использовать и для быстрой подготовки к зачету или экзамену с целью восстановления и систематизации знаний. Особую ценность для усвоения и сохранения знаний базовой модели и алгоритма ее изучения представляют базовые схемы по цитологии, эмбриологии, общей и частной гистологии (рис. 1, 2, 3, 4).

Наряду с научно обоснованной организацией самостоятельной работы студентов и объективным контролем знаний в повышении качества подготовки специалиста важную роль играет организация аудиторных занятий: практических занятий, лабораторных работ, семинаров и лекций. Важно, чтобы каждый студент в полной мере получал на них те знания и навыки, которые предусмотрены целью этих видов занятий. В лекционном курсе прежде всего необходимо формировать системные знания, полученные студентами в ходе самостоятельной работы, и ориентировать их углубление на основе новейших достижений науки и практики.

ИРО предполагает качественно новую роль студента и педагога в системе подготовки специалиста. Студент – не объект обучения, а субъект и объект обучения, воспитания и развития, готовый учиться и реализовать свой профессиональный и нравственно-духовный потенциал. Педагог в системе ИРО – не столько главный источник знаний, сколько наставник и главный организатор всей деятельности студента [9]. Важную роль в повышении качества подготовки специалиста играет авторитет самого педагога – лектора, преподавателя и воспитателя [1, 2]. В этом отношении большую ценность представляет анкетирование выпускников вуза, которые могут назвать лучших лекторов, преподавателей и воспитателей. Результаты таких опросов существенно повышают качество педагогической деятельности профессорско-преподавательского состава.

Особое внимание следует уделять повышению эффективности лекционной формы обучения. Она зависит от двух факторов – подготовки слушателей к лекции и подготовки лектора. В любом вузе первая лекция должны быть прочитана опытным педагогом на тему «Как слушать лекцию». Студенты должны узнать, что им следует делать, чтобы их работа на лекции была максимально эффективной. С другой стороны, каждый лектор для повышения эффективности лекционного материала должен четко придерживаться следующих правил: содержание излагаемого материала (объем и

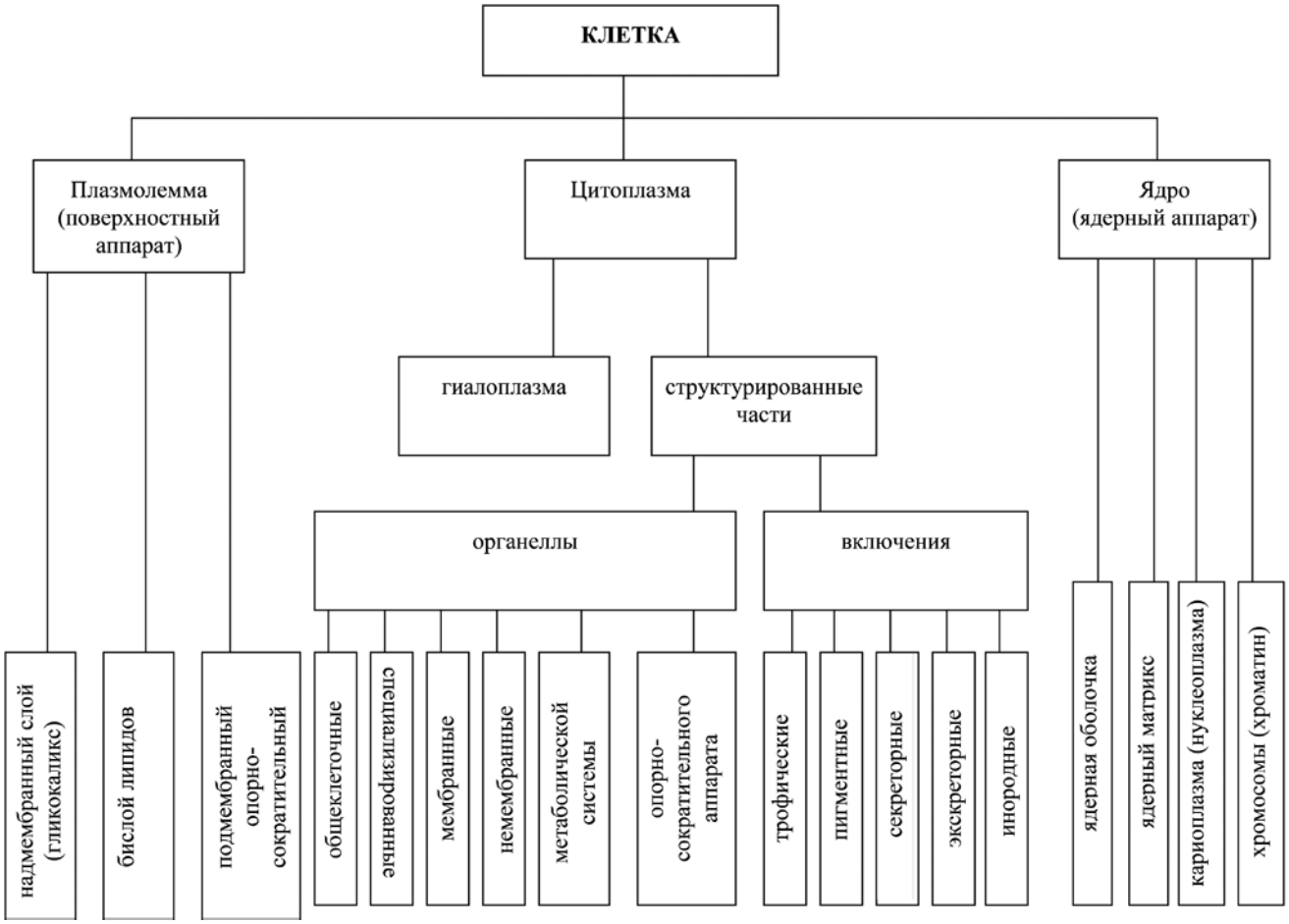

Рис. 1. Базовая модель и алгоритм изучения клетки

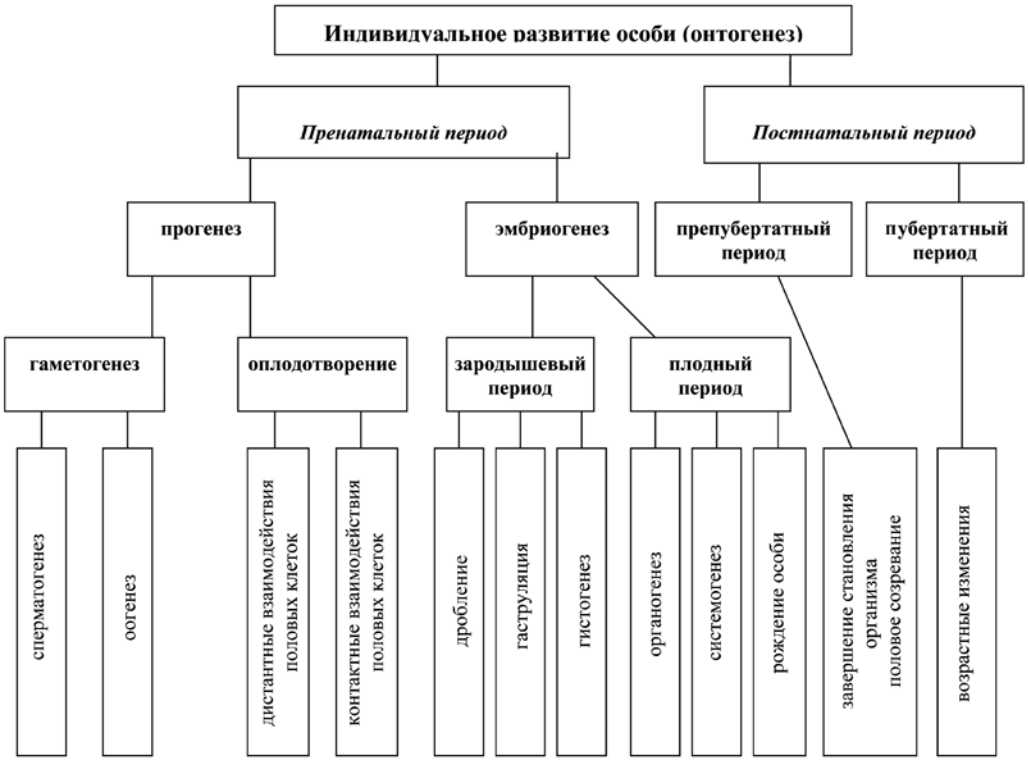

Рис.2. Базовая модель и алгоритм изучения эмбриологии

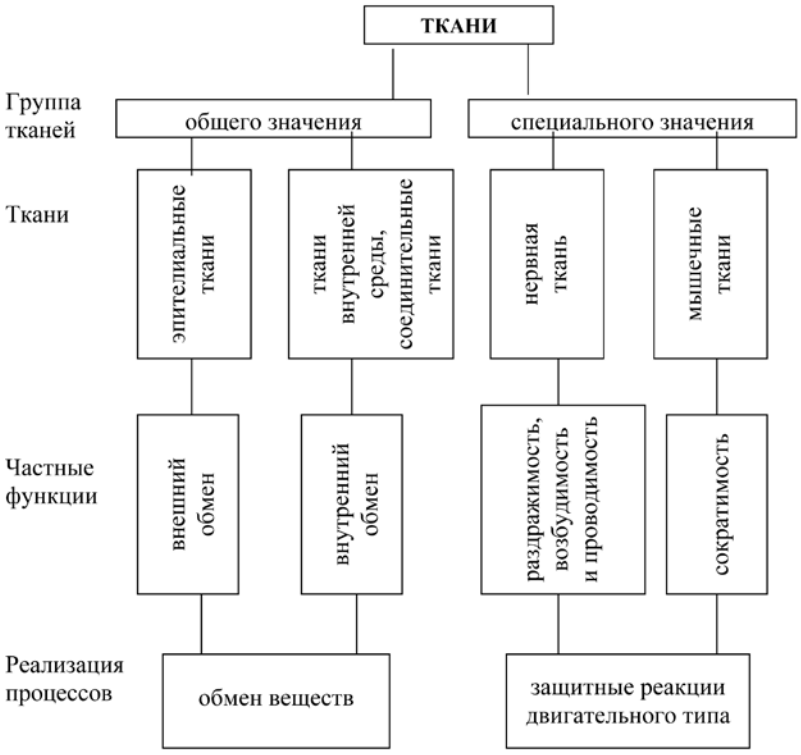

Рис. 3. Базовая модель и алгоритм изучения тканей

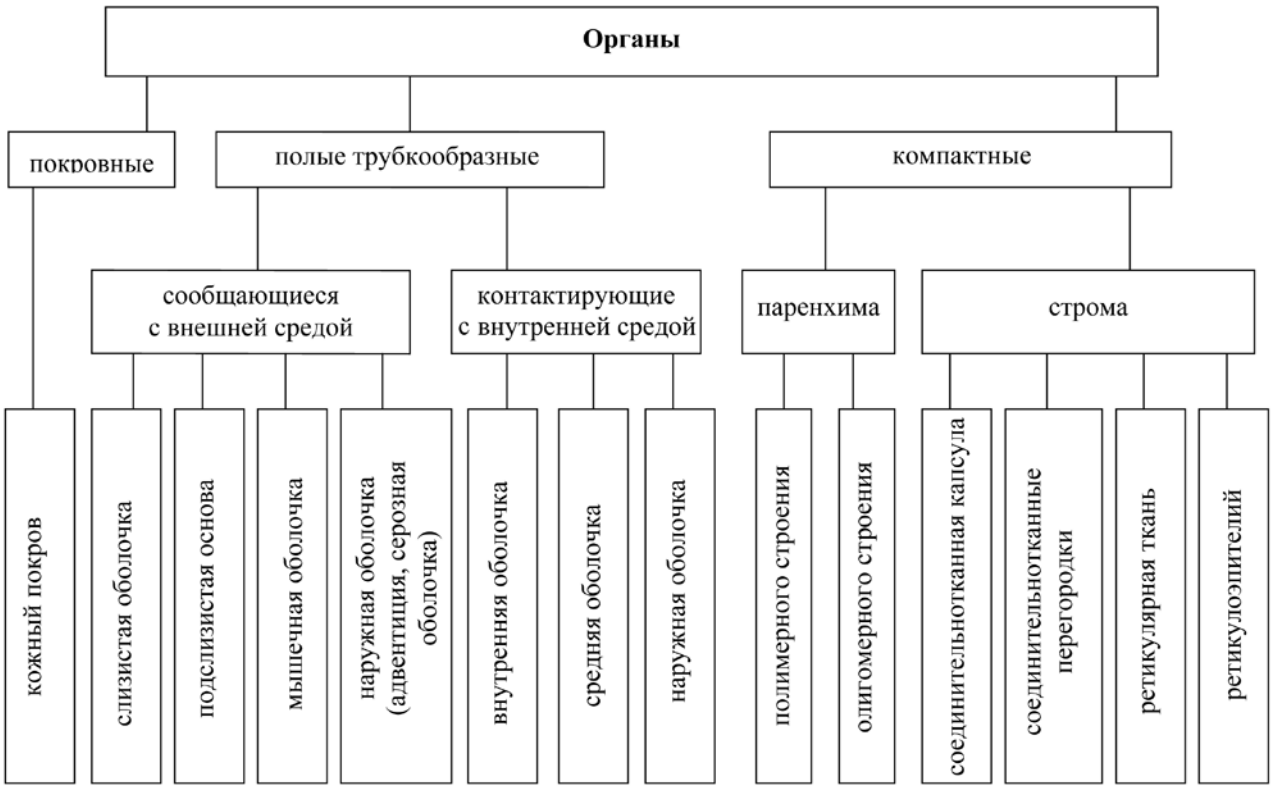

Рис. 4. Базовая модель и алгоритм изучения внутренних органов

качество); последовательность и скорость его изложения; адекватная иллюстративность и манера чтения. Для реализации этих задач была издана проблемная лекция «Лекция о лекции» [10]. В ней подробно описаны методология лекционной формы обучения и метод определения ее качества. Он с успехом использовался на кафедрах цитологии, гистологии и эмбриологии лечебного факультета 2-го МОЛГМИ им. Н.И. Пирогова и Московской ветеринарной академии. Для этого нужно создать анкету, включающую пять параметров оценки лекции: содержание, последовательность изложения материала, скорость изложения, иллюстративность и манера чтения [10]. Анкетирование следует проводить в конце семестра или после окончания лекционного курса.

На практическом занятии или семинаре преподавателю следует предложить студентам принести на следующее занятие конспекты лекций. К оценке усвоения лекционного материала допускаются только те студенты, которые присутствовали на ней. Преподаватель объясняет, как нужно провести анкетирование, обратив внимание на дифференцированные оценки по каждому параметру лекции. Важно подчеркнуть, что высшим баллом каждой из пяти дифференцированных оценок является 1 балл. Оценивающие вправе его делить на десятые доли в зависимости от их мнения. Ясно, что высшим баллом общей оценки будет 5 (отлично).

Опыт показывает, что одну анкету лучше давать на всю группу, которая вынесет свое общее мнение по каждому параметру. Это исключает возможность необъективного суждения того или иного студента. Собрав все анкеты, их необходимо проанализировать. Прежде всего, следует вывести среднеарифметическое значение общей оценки каждой лекции. Затем особое внимание нужно обратить на лекции, по которым были поставлены оценки ниже 5 баллов. Очень важно проанализировать структуру каждой дифференцированной оценки, то есть выяснить основные недостатки прочитанных лекций и принять это во внимание с целью их устранения. Если общие оценки прочитанных лекций будут равны 5…4 баллам, их можно считать качественными. Результаты анкетирования ценны и для начинающих лекторов, и для опытных – для самоконтроля качества читаемого ими лекционного курса.

С целью повышения качества специальной подготовки будущих специалистов каждая кафедра должна организовать научную студенческую работу в кружках, а также включать в учебный процесс курсы по выбору, факультативные занятия и другие инновационные методы, с помощью которых студенты получат возможность углублять свои профессиональные знания и приобретать практические навыки. Именно такая организация учебного процесса составит базу для индивидуальной подготовки специалистов в интернатуре.

Важно также помнить, что любое обучение включает в себя два вида деятельности – получение общеобразовательных, профессиональных знаний и умений и воспитание личности человека и профессионала. Деонтологические аспекты – важнейшая составляющая индивидуального развивающего обучения.

Использование методов ИРО в обучении и объективный итоговый контроль знаний студентов показали его высокую эффективность. Так, студенты ветеринарно-биологического факультета Московской ветеринарной академии в 2005 году самостоятельную работу и самоконтроль знаний по изучению курса эмбриологии осуществляли с помощью методического пособия «Основы эмбриологии» [13]. Они прослушали курс лекций и выполнили все практические занятия. Экзаменовалось 50 студентов. 1-я группа сдавала устный экзамен по билетам (3 вопроса), а 2-я и 3-я – письменный экзамен по контрольным тестам второго уровня. Было составлено 4 варианта тестов, каждый из которых включал 100 базовых характеристик. Студенты 1-й группы (18 человек) сдали экзамен следующим образом: отлично (13), хорошо (5). Средний балл – 4,72. Студенты 2-й группы (17 человек) и 3-й группы (15 человек) показали следующие результаты. 2-я группа: отлично (15), хорошо (1), неудовлетворительно (1). Средний балл – 4,76. Средний процент усвоения информации составил 96. 3-я группа (15 человек): отлично (11), хорошо (3), неудовлетворительно (1). Средний балл – 4,6. Средний процент усвоения информации равнялся 91,1. Средний балл оценки успеваемости студентов 1-й, 2-й и 3-й групп составил 4,66, то есть оптимальный уровень усвоения знаний.

Таким образом, методология индивидуального развивающего обучения обеспечивает оптимальный уровень усвоения знаний морфологических дисциплин. Она является универсальной для разработки учебных пособий по другим дисциплинам [14]. Их создание не требует никаких материальных затрат и может быть осуществлено высококвалифицированными преподавателями в рамках методической работы каждой кафедры. Это, в свою очередь, существенно повысит профессиональный уровень профессорско-преподавательского состава.

Вышеуказанные учебные пособия по организации изучения цитологии, гистологии и эмбриологии в рамках индивидуального развивающего обучения получили высокую оценку преподавателей- морфологов [5, 6, 8]. Надеемся, что дальнейшее творческое развитие методологии индивидуального развивающего обучения станет основой качественной подготовки специалистов в медицинских и других вузах Российской Федерации.

Литература

1. *Василевич Ф.И.* Личность педагога / Ф.И. Василевич: Материалы 3-й конференции по учебно-методической работе академии. М.: МГАВМиБ им. К.И. Скрябина, 2006. С. 11–14.
2. *Василевич Ф.И.* Воспитание нравственности студенческой молодежи / Ф.И. Василевич, Н.К. Сушкова: Материалы 3-й

конференции по учебно-методической работе академии. М.: МГАВМиБ им. К.И. Скрябина, 2006. С. 8–11.
3. *Елецкий Ю.К.* Некоторые пути и подходы оптимизации преподавания морфологических дисциплин в медицинских институтах / Ю.К. Елецкий, В.В. Яглов, В.П. Лениченко // Архив анатомии, гистологии и эмбриологии. 1976. Т. LXX. № 5. С. 87–92.
4. *Иванов А.* Печальный образ нашего образования / А. Иванов // Медицинская газета. 2012. № 75.
5. *Никонова Е.А.* Рецензия на учебное пособие В.В. Яглова и Н.В. Ягловой. «Основы цитологии, эмбриологии и общей гистологии» / Е.А. Никонова, Т.В. Боронихина // Морфология. 2009. № 3. С. 91–92.
6. *Никонова Е.А.* Рецензия на учебное пособие В.В. Яглова и Н.В. Ягловой. «Основы частной гистологии» / Е.А. Никонова, Т.В. Боронихина // Морфология. 2012. № 2. С. 86–87.
7. Объективный программированный контроль качества знаний студентов в медицинском вузе / Под ред. Ю.К. Елецкого, В.П. Беспалько. М., 1973. 78 с.
8. *Панов В.П.* Рецензия на учебное пособие В.В. Яглова, Н.В. Ягловой «Основы частной гистологии» / В.П. Панов, М.В. Сидорова // Ветеринария сельскохозяйственных животных. 2012. № 8. С. 65–66.
9. *Раченко И.П.* Диагностика педагогической компетентности. Методические советы / И.П. Раченко. Пятигорск, 1990. 52 с.
10. *Яглов В.В.* Лекция о лекции / В.В. Яглов // Проблемная лекция. М.: МГАВМиБ им. К.И. Скрябина, 2002. 17 с.
11. *Яглов В.В.* Основы цитологии, эмбриологии и общей гистологии / В.В. Яглов, Н.В. Яглова. М.: КолосС, 2008. 277 с.
12. *Яглов В.В.* Основы частной гистологии / В.В. Яглов, Н.В. Яглова. М.: КолосС, 2011. 432 с.
13. *Яглов В.В.* Основы эмбриологии: Программированное учебное пособие / В.В. Яглов, Н.В. Яглова. М.: МГАВМиБ им. К.И. Скрябина, 2006. 78 с.
14. *Яглов В.В.* Универсальный метод программированного обучения и объективного контроля знаний студентов в ходе подготовки специалистов в высших учебных заведениях / В.В. Яглов, Н.В. Яглова: Материалы 3-й конференции по учебно-методической работе академии. М.: МГАВМиБ им. К.И. Скрябина, 2006. С. 24–25.

Информация об авторах

Яглов Валентин Васильевич – академик Международной академии аграрного образования, докт. мед. наук, профессор, главный научный сотрудник лаборатории развития эндокринной системы ФГБУ «НИИ морфологии человека» РАМН
Адрес: 117418, Москва, ул. Цюрупы, д. 3. Телефон: 8 (499) 128-6683. E-mail: vyaglov@mail.ru

Яглова Наталья Валентиновна – докт. мед. наук, заведующая лабораторией развития эндокринной системы ФГБУ «НИИ морфологии человека» РАМН
Адрес: 117418, Москва, ул. Цюрупы, д. 3. E-mail: yaglova@mail.ru

Материал поступил в редакцию 26 октября 2012 года.

ЧЛЕНУ-КОРРЕСПОНДЕНТУ РАМН, ПРОФЕССОРУ Л.В. КАКТУРСКОМУ 70 ЛЕТ

24 января 2013 года директору ФГБУ «Научно-исследовательский институт морфологии человека» РАМН члену-корреспонденту РАМН, профессору Льву Владимировичу Кактурскому исполнилось 70 лет

Л.В. Кактурский окончил лечебный факультет 1-го Московского медицинского института им. И.М. Сеченова в 1967 году. Еще в студенческие годы он начал заниматься научной работой под руководством академика АМН СССР профессора А.И. Струкова, который оказал решающее влияние на его творческую деятельность – ввел в патологическую анатомию, привил любовь к этой дисциплине и сформировал как специалиста. Льву Владимировичу посчастливилось также трудиться в течение длительного времени под руководством известных отечественных патологов – академиков АМН СССР А.П. Авцына, Н.К. Пермякова, В.В. Серова. С 1968 года вся трудовая деятельность Льва Владимировича связана с Институтом морфологии человека РАМН, где он прошел путь от ординатора до директора института, занимая последовательно должности младшего, старшего научного сотрудника, руководителя научно-организационного отдела, руководителя лаборатории, заместителя директора института по научной работе. В 1973 году Л.В. Кактурский защитил диссертацию на соискание ученой степени кандидата медицинских наук на тему «Патология сосудов при системной красной волчанке», а в 1987-м – на соискание ученой степени доктора медицинских наук на тему «Патоморфология миокарда при ишемической болезни сердца и морфологическая оценка экспериментальной фармакотерапии инфаркта миокарда антиоксидантами и препаратом энкад». В 1992 году ему было присвоено звание профессора. В 2005 году Л.В. Кактурский избран членом-корреспондентом РАМН. Работая на посту директора института, он также руководит Центральной патологоанатомической лабораторией.

Являясь преемником академиков А.П. Авцына и Н.К. Пермякова, Лев Владимирович в руководстве институтом сохраняет заложенные ими традиции и проводит в жизнь принцип А.П. Авцына о необходимости тесного взаимодействия разных направлений морфологии человека (патологической анатомии, гистологии, цитопатологии, эмбриологии, функциональной анатомии) и нерасторжимой связи этих дисциплин со смежными науками, а также установку Н.К. Пермякова на тесную связь фундаментальных исследований в области патологической анатомии с клинической практикой.

В общении с сотрудниками Льва Владимировича отличают доброжелательность и неприемлемость авторитарного стиля руководства, что позволяет поддерживать в институте деловую атмосферу в сочетании со свободой научного творчества.

Л.В. Кактурский – один из ведущих специалистов в области патологической анатомии. Им разработаны новые направления исследований внезапной сердечной смерти, острого коронарного синдрома, кардиомиопатий, васкулитов, микроэлементозов, ревматических заболеваний. Он установил, что механизм танатогенеза при внезапной коронарной смерти связан с феноменом реперфузии ишемизированного миокарда, провоцирующей фатальную фибрилляцию желудочков, выявил положительный эффект на репарацию сердечной мышцы при инфаркте миокарда антиоксидантов – α-токоферола и селенита натрия, описал морфологические проявления микроангиопатии при системной красной волчанке, псориазе. Его научно-практические разработки посвящены вопросам совершенствования патологоанатомической службы.

Лев Владимирович Кактурский – автор более 250 научных работ, в том числе трех монографий, учебного пособия для врачей «Формулировка и сопоставление клинического и патологоанатомического диагнозов», титульный редактор и соавтор Национального руководства по патологической анатомии, автор глав в ряде других руководств.

Результаты научных работ Л.В. Кактурского, вошедшие в руководство «Общая патология человека» (под редакцией А.И. Струкова, В.В. Серова, Д.С. Саркисова), отмечены дипломом премии АМН СССР

имени И.В. Давыдовского, а в руководство «Микроскопическая техника» (под редакцией Д.С. Саркисова, Ю.Л. Перова) – дипломом ММА им. И.М. Сеченова, монография «Внезапная сердечная смерть» удостоена диплома премии РАМН имени А.И. Струкова.

Научную работу Л.В. Кактурский совмещает с педагогической деятельностью. С 2000 года он возглавляет кафедру патологической анатомии факультета послевузовского профессионального образования врачей Первого МГМУ им. И.М. Сеченова, которая пользуется большой популярностью и высоким авторитетом в системе последипломного образования врачей-патологоанатомов и вносит весомый вклад в подготовку кадров патологоанатомов и судебно-медицинских экспертов в системе здравоохранения Москвы и Московской области.

Научно-педагогическую работу Лев Владимирович успешно сочетает с практической деятельностью – руководит патологоанатомическим отделением Центральной клинической больницы Московского Патриархата, консультирует сложные биопсии и аутопсии.

Большую помощь практическому здравоохранению оказывает подготовленный им совместно с коллективом авторов ряд нормативных документов, инструктивных и методических материалов по патологоанатомической службе, в частности по вопросам клинико-анатомических сопоставлений и формулировки патологоанатомического диагноза, номенклатуры и классификации болезней, правилам исследования аутопсийного и биопсийного материала, неблагоприятных последствий лечения (ятрогении и врачебные ошибки). По инициативе Л.В. Кактурского под руководством Росздравнадзора на базе Института морфологии человека создана система добровольной сертификации патологоанатомических исследований.

Лев Владимирович Кактурский проводит большую научно-общественную работу: он председатель диссертационного совета при НИИ морфологии человека РАМН, член диссертационного совета при Первом МГМУ им. И.М. Сеченова, председатель Научного совета по морфологии человека РАМН, заместитель главного редактора журнала «Архив патологии», главный редактор журнала «Клиническая и экспериментальная морфология», член редакционной коллегии журналов «Российский медико-биологический вестник им. акад. И.П. Павлова», «Патологія», президент Российского общества патологоанатомов, главный внештатный специалист-эксперт Росздравнадзора по патологической анатомии, член Российского отделения Международной академии патологии.

За многолетнюю плодотворную научную и общественную работу Л.В. Кактурский награжден знаком «Отличнику здравоохранения», юбилейной медалью «В память 850-летия Москвы», медалью Рудольфа Вирхова Европейской академии естественных наук, медалью им. А.Д. Сперанского, орденом Сергия Радонежского III степени Русской Православной Церкви.

Лев Владимирович Кактурский пользуется высоким авторитетом в коллективе и заслуженным уважением профессионального сообщества патологоанатомов России.

Глубокоуважаемые коллеги!

Приглашаем вас принять участие в работе Всероссийской конференции с международным участием «Столетие инфильтрационной теории атеросклероза академика Н.Н. Аничкова».

Конференция пройдет в Санкт-Петербурге 4–5 июня 2013 года в Военно-медицинской академии им. С.М. Кирова (Большой Сампсониевский пр., д. 1, ст. метро «Площадь Ленина»).

Торжественное открытие конференции и первая пленарная сессия, посвященная юбилею теории атеросклероза, состоятся 4 июня в 10.00 в Санкт-Петербургском научном центре РАН (Университетская набережная, д. 5, ст. метро «Василеостровская»).

Организаторы: Министерство обороны Российской Федерации, Главное Военно-медицинское управление, Военно-медицинская академия им. С.М. Кирова, Российская академия наук, Санкт-Петербургский научный центр РАН, Объединенный научный совет «Биология и медицина» СПб НЦ РАН, Научный совет РАН по физиологическим наукам, Российская академия медицинских наук, Северо-Западное отделение РАМН, НИИ экспериментальной медицины СЗО РАМН, Федеральный центр сердца, крови и эндокринологии им. В.А. Алмазова, Северо-Западный медицинский университет им. И.И. Мечникова, Оздоровительный фонд «МЕДИНЕФ», Санкт-Петербургское общество патофизиологов, ООО «Ком-Форум».

Оргкомитет:

Президенты конференции: Г.С. Полтавченко, Ж.И. Алферов.

Почетные председатели: А.И. Григорьев, И.И. Дедов, О.А. Казанская, Ю.В. Наточин, Г.А. Софронов, Е.И. Чазов, Е.В. Шляхто.

Сопредседатели: С.А. Анденко, С.Ф. Багненко, С.А. Бойцов, А.Н. Бельских, В.М. Колабутин, Ю.В. Лобзин, В.И. Мазуров, В.Е. Парфенов, О.Г. Хурцилава.

Члены оргкомитета: Н.М. Аничков, В.Г. Бовтюшко, С.А. Белякин, С.Б. Болевич, А.Г. Васильев, А.Д. Власов, А.В. Гордиенко, В.Б. Гриневич, А.Д. Денисенко, О.Л. Евланов, А.М. Иванов, Е.В. Ивченко, Г.Б. Ковальский, В.И. Николаев, А.А. Новиков, А.М. Лила, И.Б. Максимов, А.Н. Мироненко, Н.Н. Петрищев, П.В. Пигаревский, С.А. Свистов, В.Б. Симоненко, В.В. Тыренко, С.Б. Шустов, В.С. Чирский, Ю.Ш. Халимов, Г.Г. Хубулава, В.Н. Цыган.

Программный комитет: П.В. Бовтюшко, А.В. Дергунов, О.В. Леонтьев, Д.В. Святов, Д.В. Черкашин.

Секретариат: В.И. Ионцев, С.Г. Кузьмин, В.Г. Касько.

В конференции примут участие свыше 500 специалистов из научных, стационарных и амбулаторно-поликлинических учреждений различного профиля, медицинских вузов и научно-исследовательских медицинских учреждений, научных и клинических центров Санкт-Петербурга и регионов России, а также приглашенные ведущие специалисты из стран дальнего и ближнего зарубежья.

Тематика конференции

В рамках программы планируются пленарные и секционные заседания, сателлитные симпозиумы, круглые столы и клинические разборы, а также ВЫСТАВКА продукции фармацевтических компаний, производителей диагностических средств и медицинского оборудования, продажа медицинской литературы. Научная программа конференции включает рассмотрение вопросов этиологии, патогенеза, диагностики, лечения и профилактики клинических проявлений атеросклероза.

Формы и условия участия в конференции

Участие в конференции врачей, научных сотрудников и приглашенных специалистов – БЕЗ ОПЛАТЫ РЕГИСТРАЦИОННОГО ВЗНОСА.

Публикация тезисов БЕСПЛАТНО.

Публикация статей БЕСПЛАТНО.

Тезисы принимаются только в электронном виде в текстовом редакторе Word. Объем тезисов не должен превышать 1 страницу текста (формат А4). Межстрочный интервал одинарный, шрифт Times New Roman, размер 12 кегль. Язык тезисов – русский. Рекомендуемая структура тезисов: цель исследования, материалы и методы, результаты, выводы.

Порядок оформления тезисов. На первой строке помещается название тезисов прописными буквами, на второй строке – прописными буквами инициалы и фамилии авторов, ниже – организация, город. Тезисы необходимо послать по электронной почте: it-med@inbox.ru и info@baltika21.ru вложенным файлом с пометкой «Тезисы „Столетие инфильтрационной теории атеросклероза академика Н.Н. Аничкова”». Вместе с тезисами должна быть предоставлена информация об одном из авторов, с которым оргкомитет может поддерживать контакт. Тезисы докладов конференции будут опубликованы в специальном сборнике.

Срок подачи тезисов до 15 апреля 2013 года.

Министерство здравоохранения Российской Федерации

Государственное бюджетное образовательное учреждение высшего профессионального образования «Северо-Западный государственный медицинский университет имени И.И. Мечникова»

Министерства здравоохранения Российской Федерации

(ГБОУ ВПО СЗГМУ им. И.И. Мечникова Минздрава России)

Кафедра патологической анатомии

191015, Санкт-Петербург, ул. Кирочная, д. 41

тел./факс: 8(812) 303-50-72; e-mail: patanatomia@hotbox.ru

Глубокоуважаемые коллеги!

Ректорат ГБОУ ВПО СЗГМУ им. И.И. Мечникова, Российское общество патологоанатомов и Санкт-Петербургская ассоциация патологоанатомов приглашают вас принять участие в работе Всероссийской конференции с международным участием

«СОВРЕМЕННЫЕ ПОДХОДЫ В КЛИНИКО-МОРФОЛОГИЧЕСКОЙ ДИАГНОСТИКЕ И ЛЕЧЕНИИ ЗАБОЛЕВАНИЙ ЧЕЛОВЕКА»

пятые научные чтения, посвященные памяти члена-корреспондента РАМН, заслуженного деятеля науки РФ, профессора Олега Константиновича Хмельницкого,



Конференция пройдет в Санкт-Петербурге

4–5 октября 2013 года.

Тезисы необходимо представить в электронном виде в форматах –.doc, или –.rtf; шрифт Times New Roman (размер 12), интервал одинарный, формат страницы А4, ориентация книжная, поля слева, справа, сверху, снизу – 2,5 см. Объем тезисов не более 3 страниц. Название работы – жирным шрифтом без сокращений. С новой строки – фамилия авторов (инициалы ставят после фамилии), название учреждения, страна, город. Материалы конференции в виде тезисов докладов будут опубликованы в отдельном сборнике[1].

Срок подачи тезисов и заявок на доклад – **до 30 июля 2013 года**.

[1] Для авторов печать тезисов в сборнике осуществляется бесплатно.

Тезисы принимаются по электронной почте на адрес: patanatomia@hotbox.ru или по адресу: 191015, Санкт-Петербург, ул. Кирочная, д. 41 (на любом электронном носителе).

Во время работы конференции будут проведены пленарные заседания, стендовые доклады, выставки ведущих отечественных и зарубежных производителей лекарственных средств и медицинского оборудования.

Участники конференции[1] обеспечиваются научной литературой, сборником тезисов докладов, сертификатами, информационными материалами фирм-участниц, которые будут вложены в «*портфель участника конференции*» и выдаваться при регистрации.

РЕГИСТРАЦИОННАЯ ФОРМА

ФИО _____Организация _____

_____Ученая степень, звание _____

Город_____ Индекс _____ Страна_____

Адрес учреждения (или домашний) _____

Телефон (с кодом города) _____E-mail _____

Форма участия

(публикация тезисов, публикация тезисов и выступление с докладом, выступление с докладом, стендовый доклад)

(нужное подчеркнуть)

Пригласительный билет и программа конференции будут опубликованы на сайте Российского общества патологоанатомов: www.patolog.ru

Правила оформления стендового доклада

Формат плаката А1, расположение вертикальное. Печать непосредственно на фоновом листе (ватман). Допустимы комбинации листов А4 **на фоновом листе формата А1**, в зависимости от возможностей печати.

Заголовок должен содержать название доклада (размер букв не менее 15 мм).

Должны быть указаны название организации, фамилии авторов и контактный адрес. Рядом с заголовком можно поместить эмблему вашей организации или предприятия.

Текст должен содержать концентрированную информацию из вашего доклада. Текста не должно быть много – максимум 30% от объема постера. Идеальный вариант – четко обозначенные цели и результаты вашей работы. Не забывайте, что вы будете стоять рядом с плакатом и всегда поясните детали. Размер букв не менее 5 мм.

Рисунки, таблицы и фотографии занимают большую часть места на плакате. Это **опорный материал**, которым вы пользуетесь для ответа на вопросы во время стендовой сессии. Постарайтесь не перегружать рисунки мелкими деталями. Подписи на рисунках не менее 5 мм.

Фон постера должен гармонировать с текстом и рисунками, не перекрывать их и не отвлекать внимание зрителей.

Стендовый доклад размещается на стенде за **30 минут** до начала конференции.

Представление стендового доклада осуществляется во время 3**0-минутного перерыва**.

Стендовый доклад должен быть свернут через **30 минут** после завершения конференции.

[1] **Условия участия в конференции**: взнос за участие в работе конференции – 1000 руб. (*оплатить взнос за участие в конференции можно будет во время регистрации*)

МИНИСТЕРСТВО ЗДРАВООХРАНЕНИЯ УКРАИНЫ
ГУ «ЛУГАНСКИЙ ГОСУДАРСТВЕННЫЙ МЕДИЦИНСКИЙ УНИВЕРСИТЕТ»
АССОЦИАЦИИ ПАТОЛОГОВ УКРАИНЫ

IX конгресс Ассоциации патологов Украины

«АКТУАЛЬНЫЕ ПРОБЛЕМЫ ПАТОЛОГИИ»

Уважаемые коллеги!

На базе Государственного учреждения «Луганский государственный медицинский университет» 15–17 мая 2013 года в Луганске пройдет IX конгресс Ассоциации патологов Украины «АКТУАЛЬНЫЕ ПРОБЛЕМЫ ПАТОЛОГИИ». Конгресс проводится согласно Реестру съездов, конгрессов, симпозиумов и научно-практических конференций, утвержденному МЗ и НАМН Украины. Регистрационное удостоверение УкрИНТЕИ № 492 от 11.07.12, что является основанием для командировки. На IX конгрессе Ассоциации патологов Украины будут рассмотрены вопросы патогенеза и патоморфологической диагностики:

- онкологических заболеваний
- сердечно-сосудистых и цереброваскулярных заболеваний
- фетоплацентарной и перинатальной патологии
- экологической, инфекционной патологии
- болезней органов дыхания
- болезней органов пищеварения
- болезней эндокринных органов
- болезней почек
- стоматологических заболеваний

А также вопросы:

- биоэтики в медицине
- пути усовершенствования работы патологоанатомической службы Украины
- инновационные технологии преподавания патоморфологии в высших медицинских учебных заведениях.

Для участия в работе конгресса просим направлять материалы на электронный адрес оргкомитета вместе с заполненной регистрационной карточкой участника. Формы участия: доклад, стендовый доклад с публикацией статьи, только публикация статьи, публикация тезисов.

Научные материалы будут опубликованы в виде статей и тезисов в журнале «Украинский медицинский альманах», который входит в перечень ГАК Украина специализированных изданий медицинских и биологических наук.

Оргкомитет переписывается исключительно через e-mail: **athcongress2013@mail.ru**

Контакты оргкомитета
Телефон 0642570468
e-mail: pathcongress2013@mail.ru
А также:

- доцент Горяникова Инна Николаевна +380504753557, goryanikova@mail.ru
- доцент Кононенко Ольга Викторовна +380508456181
- ассистент Бургело Елена Викторовна +380501663864

С уважением,
оргкомитет IX конгресса Ассоциации патологов Украины

Примечания

В нижнеперечисленных статьях:

1. ВЫДЕЛЕНИЕ КУЛЬТУРЫ МУЛЬТИПОТЕНТНЫХ СТРОМАЛЬНЫХ КЛЕТОК ПУПОЧНОГО КАНАТИКА КРЫСЫ МЕТОДОМ ЭКСПЛАНТОВ. Арутюнян И.В., Макаров А.В., Фатхудинов Т.Х., Ельчанинов А.В., Гольдштейн Д.В., Большакова Г.Б. Клиническая и экспериментальная морфология. 2012. № 3. С. 57–62.
2. ВЕРИФИКАЦИЯ ХРОНИЧЕСКОЙ ИШЕМИИ НИЖНИХ КОНЕЧНОСТЕЙ ПРИ МОДЕЛИРОВАНИИ НА ЛАБОРАТОРНЫХ ЖИВОТНЫХ. Арутюнян И.В., Макаров А.В., Фатхудинов Т.Х., Глинкина В.В., Гольдштейн Д.В., Большакова Г.Б. Клиническая и экспериментальная морфология. 2012. № 3. С. 47–53.

Исследования выполены при финансовой поддержке РФФИ по соглашению № 12-04-32255\12 от 31.10.2012

ИСПОЛЬЗОВАНИЕ СПЕКТРОСКОПИИ КОМБИНАЦИОННОГО РАССЕЯНИЯ ДЛЯ ИЗУЧЕНИЯ МИНЕРАЛИЗАЦИИ КОСТНЫХ РЕГЕНЕРАТОВ. С.А. Минаева, А.В. Васильев, Т.Б. Бухарова, Е.Н. Антонов, Г.Б. Большакова, Д.В. Гольдштейн, В.К. Попов, А.В. Волков. Клиническая и экспериментальная морфология. 2012. № 4. С. 53–56.

Исследование выполнено при финансовой поддержке Министерства образования и науки РФ, соглашение № 8309

Руководство по иммуногистохимической диагностике опухолей человека. – 4-е изд., доп. и перераб. / Под ред. С.В. Петрова, Н.Т. Райхлина. – Казань, 2012. 624 с., табл., ил.

Четвертое издание руководства по иммуногистохимической диагностике опухолей человека представляет собой фундаментальный труд большого авторского коллектива, включающего 48 имен ведущих отечественных и зарубежных специалистов из Германии, Испании, Дании, Израиля и Японии. Издание выпущено под редакцией авторитетнейших российских ученых – профессоров С.В. Петрова и Н.Т. Райхлина, обладающих огромным профессиональным опытом по проблеме морфологической верификации опухолей на современном научно-техническом уровне.

Необходимость 4-го издания руководства диктуется тем обстоятельством, что с момента выхода в 2004 году 3-го издания книги иммуногистохимическая диагностика опухолей человека существенно изменилась. Появились новые панели антител для выявления цито-, ткане- и органоспецифических антигенов. К ним относятся в первую очередь высокоспецифичные маркеры факторов транскрипции и ряда рецепторов. Усовершенствованы результаты использования новых полимерных систем визуализации, дающих стабильные результаты окрашивания. Все более широкое применение находит автоматизация процессов иммуногистохимической диагностики, позволяющая максимально стандартизировать технологию обработки тканей и обеспечить получение качественных и сопоставимых результатов исследований. Это особенно важно в условиях внедрения системы консультативных сетей и новых технических методов создания, хранения и передачи цифровых изображений. Существенный прогресс в деле иммуногистохимической диагностики опухолей достигнут благодаря реализации программы переоснащения онкологических диспансеров Российский Федерации и многих патологоанатомических отделений современным оборудованием.

Важным этапом в развитии иммуногистохимической диагностики опухолей человека стало создание всероссийских программ по диагностике и мониторингу рака молочной железы, рака легкого, эндокринных опухолей, лимфопролиферативных заболеваний. В рамках этих программ по инициативе ряда ведущих специалистов под руководством главного специалиста по патологической анатомии Минздрава России академика РАМН Г.А. Франка и под эгидой Российского общества патологоанатомов в стране создана сеть референсных лабораторий, куда направляются сложные для диагностики случаи и где осуществляется контроль качества работы региональных иммуногистохимических лабораторий. Многие референсные лаборатории применяют в своей работе в рабочем режиме современные молекулярно-биологические технологии, такие как гибридизация *in situ*, метод *tissue array*, ПЦР-диагностика и т.д.

В книге описаны принципы и алгоритмы иммуногистохимической гистогенетической диагностики опухолей человека, а также охарактеризованы их основные прогностические маркеры. Представлены современные сведения о механизмах апоптоза, скорости клеточного цикла, молекулярно-генетических особенностях ряда злокачественных опухолей. На примере гибридизации *in situ* и ПЦР-реакции даны базовые сведения о молекулярно-биологических методах морфологической диагностики предопухолевых состояний и злокачественных опухолей. Значительное внимание уделено контролю качества, трудностям иммуногистохимического выявления клеточного источника новообразований при метастатических поражениях, а также особенностям каждого метода.

Материал руководства включает в себя 38 глав и сгруппирован в первой половине книги по органно-системному принципу. Ряд глав второй половины

книги характеризует особенности иммуногистохимической верификации некоторых трудных для диагностики разновидностей опухолей (опухоли из гистиоцитарных и дендритических клеток, мелкокруглоклеточные опухоли, меланоцитарные новообразования, опухоли диффузной нейроэндокринной системы, нейроэндокринные опухоли). Отдельные главы посвящены трактовке и интерпретации диагностической роли некоторых иммуногистохимических маркеров: маркеров апоптоза, муцинов, цитокератинов, маркеров клеточной пролиферации, рецепторов соматостатина и т.д. Самостоятельный интерес представляет глава, посвященная лабораторным информационным системам в патологоанатомических подразделениях.

Книга прекрасно иллюстрирована, в том числе цветными микрофотографиями высокого качества. Все главы сопровождаются списком современной отечественной и зарубежной литературы. Большую помощь оказывают удобные в практическом использовании таблицы, суммарно характеризующие результаты иммуногистохимической диагностики разных видов опухолей. Восприятие материала облегчают схемы гистогенеза опухолей, основанные на самых современных классификациях.

Руководство по иммуногистохимической диагностике опухолей человека является ценным настольным пособием в работе онкоморфологов и широкого круга патологоанатомов, за что авторам и редакторам книги глубокая благодарность.

Л.В. Кактурский, член-корреспондент РАМН